

Paciente con seis aneurismas intracraneales, tratamiento multimodal (Microcirugía-Endovascular)

Six intracranial aneurysms in one patient, multimodal treatment (Microsurgery- Endovascular)

Luis M. Elizondo Barriel¹, Justo L. González González¹, Olivia Delgado Puñales¹, Francisco Enciso Flores¹

¹ Servicio de Neurocirugía Hospital Clínico Quirúrgico Hermanos Ameijeiras. La Habana, Cuba.

Rev. Chil. Neurocirugía 44: 52-54, 2018

Resumen

Introducción: La incidencia de aneurismas intracraneales múltiples oscila entre un 15 y 34% de los pacientes que sufren una hemorragia subaracnoidea. Su tratamiento constituye un reto, pues la multiplicidad tiende a asociarse con peores resultados al alta. Dentro de sus factores de riesgo, la hipertensión arterial es el factor más recurrente. **Reporte de caso:** Se presenta una paciente de 50 años de edad, hipertensa, que debutó con el cuadro clínico y radiológico de una hemorragia subaracnoidea, en la que los estudios angiográficos y angiotomográficos revelaron seis aneurismas intracraneales. Tres de ellos, incluido el causante de la hemorragia, fueron tratados inicialmente mediante presillado microquirúrgico en un tiempo. Los otros tres, se ocluyeron mediante intervencionismo endovascular también en un tiempo. La paciente fue egresada a los 27 días de su ingreso con una puntuación de 4 en la escala de Glasgow para resultados. **Conclusiones:** El tratamiento combinado (Microquirúrgico-Endovascular) resultó ser beneficioso y eficaz en el manejo de aneurismas intracraneales múltiples.

Palabras clave: Aneurisma, clipaje, coils.

Abstract

Introduction: The incidence of multiple intracranial aneurysms ranges between 15 and 34% of patients that suffered a subarachnoid hemorrhage. Multiple aneurysms treatment is challenging and it is associated with worse outcomes at discharge. Concerning risk factors, hypertension is the most recurrent factor. **Case report:** Hypertensive patient, aged 50 years, with a radiologic and clinic diagnose of subarachnoid hemorrhage, angiographic studies revealed six intracranial aneurysms. Three aneurysms including the one that caused bleeding were treated by microsurgical clipping at the same surgical time. The other three were occluded using endovascular treatment at the same time. Patient was discharge at day 27 with a score of 4 in Glasgow Coma Scale for results. **Conclusions:** Microsurgery-Endovascular combine treatment is beneficial for patients having multiple intracranial aneurysms.

Key words: Aneurysms, clipping, coils.

Introducción

Los aneurismas intracraneales son múltiples con relativa frecuencia (15 y 34% de los pacientes con hemorragia subaracnoidea aneurismática)^{1,2,3,4}. En el Estudio Internacional de Aneurismas Intracraneales No Rotos (ISUIA), la in-

cidencia de aneurismas múltiples fue de 25%, similar a la encontrada en el grupo de aneurismas rotos⁵. Inagawa e Hirano también encontraron incidencias análogas de aneurismas múltiples en pacientes con aneurismas rotos (18%) y no rotos (19%)^{6,7}. Determinar la estrategia y método de

tratamiento en muchos casos es difícil y complicado, aún con la disponibilidad actual de recursos tecnológicos diversos, por lo que la decisión de la mejor modalidad terapéutica a utilizar se beneficia de un enfoque multidisciplinario⁸. En el presente artículo, se reporta un caso de una paciente que

sufrió una hemorragia subaracnoidea y en la que los estudios vasculares mostraron la presencia de 6 aneurismas intracraneales que fueron tratados con craneotomía y presillamiento del cuello aneurismático en un primer tiempo y con coils endovascular posteriormente.

Reporte de caso

Historia y examen

Paciente RMS de 50 años de edad con antecedentes patológicos de hipertensión arterial no tratada, la cual en horas de la noche presentó cefalea súbita, intensa, acompañada de náuseas, vómitos y deterioro del nivel de conciencia. El examen físico mostro rigidez nuczal, cifras tensionales elevadas (160/100) y una puntuación de 13/15 en la Escala de Glasgow para el Coma.

La Tomografía Axial Computarizada (TAC) de urgencia mostró una hemorragia subaracnoidea grado 2 en la Escala de Fisher. El estado clínico correspondió con un Grado IIIA en la Escala de la Federación Mundial de Sociedades Neuroquirúrgicas modificada por

Sano y Tamura. Seguidamente se practicó una Angio-TAC (Figura 1), la cual reveló la presencia de dos dilataciones aneurismáticas en la carótida supraclinoidea derecha (en el segmento comunicante posterior y en el segmento coroideo) y otra en la cerebral media del mismo lado. En el eje carotideo izquierdo se evidenciaron tres sacos. Uno en el segmento comunicante posterior, otro en la bifurcación carotidea y un tercero en la división de la arteria cerebral media izquierda.

Estrategia de tratamiento

Durante la evaluación multidisciplinaria del caso entre los cirujanos vasculares y radiólogos intervencionistas, se consideró que la proporción fondo cuello del aneurisma de la bifurcación carotidea izquierda no era ideal para la oclusión con coil, por lo que el abordaje microquirúrgico sería necesario para ocluir al menos uno de los aneurisma en ese hemipolígono de Willis, en cuyo caso, los otros dos aneurismas izquierdos con características adecuadas para el presillamiento podrían ser resueltos mediante el mismo abordaje.

Como todos los aneurismas de la circulación carotidea derecha presentaron características morfométricas adecuadas para su oclusión mediante cirugía endovascular en un enfermo con seis dilataciones aneurismáticas, un abordaje multimodal (Microcirugía-Endovascular) fue considerado.

Se tuvo en cuenta, que, por su irregularidad y tamaño, el aneurisma con la mayor probabilidad de sangramiento fue el de la arteria carótida supraclinoidea izquierda, lo que se comprobó durante la operación, por lo que en un primer tiempo se realizó un abordaje pterional izquierdo con disección lateromedial de la cisura silviana y presillamiento de los aneurismas dependientes de la división carotidea de ese lado.

En un segundo tiempo se realizó angiografía cerebral (Figura 2) para tratamiento endovascular para los restantes aneurismas contralaterales mediante microcaterización selectiva, apoyo con stents y liberación de coils en cada uno de los sacos, se logró la oclusión total de los mismos.

Evolución posoperatoria

Después de la craneotomía y el presillado microquirúrgico múltiple, la paciente presentó una hemiparesia derecha a predominio braquial que mejoró con el curso de los días. No hubo ninguna eventualidad después del proceder endovascular. La paciente fue egresada a los 27 días de su ingreso, con una puntuación de 4 en la escala de Glasgow para resultados.

Discusión

Dentro de los factores de riesgo asociados a aneurismas intracraneales múltiples (AIM), están: sexo femenino, edad, hipertensión arterial, tabaquismo, consumo de alcohol y posiblemente historia familiar de aneurismas intracraneales o enfermedades cerebrovasculares. En varios estudios sobre factores de riesgo se observó que la hipertensión arterial fue el factor más importante asociado a la multiplicidad aneurismática^{3,9}.

Quando se necesita identificar con alta precisión un aneurisma roto en pacientes con aneurismas múltiples, es necesario tener presente algunos elementos observados en los estudios de imágenes tales como el epicentro de la hemorragia en la TAC inicial, loca-

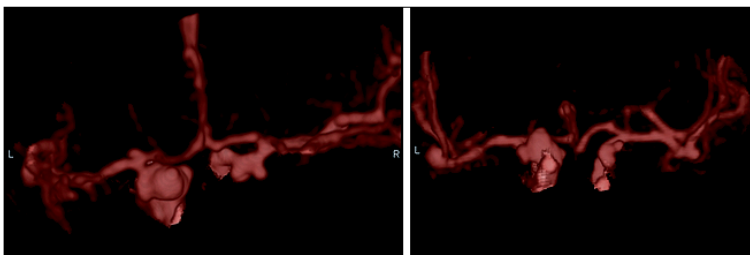


Figura 1. Aneurismas múltiples: Eje carotideo derecho: segmento comunicante posterior, segmento coroideo y en la división de la arteria cerebral media. Eje carotideo izquierdo: Segmento comunicante posterior polilobulado, bifurcación carotidea y división de la arteria cerebral media.

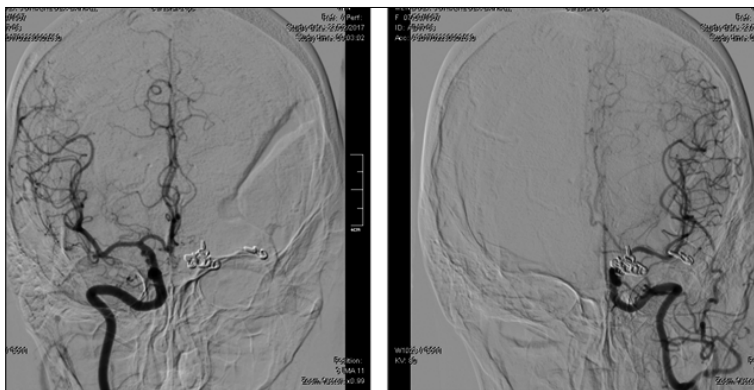


Figura 2. Angiografía cerebral: En el eje carotideo izquierdo se demuestran los tres sacos aneurismáticos excluidos de la circulación a través del presillado microquirúrgico.

lización del vasoespasmo si este está presente, irregularidad del saco y su tamaño comparado con el resto en la Agio TAC y/o angiografía cerebral. Diferentes modalidades de tratamiento se han empleado en los AIM. Con la craneotomía y el presillamiento se pueden tratar la mayoría de los AIM de la circulación anterior localizados unilateralmente y algunos contralaterales en un mismo abordaje. Esta práctica, sin embargo, puede incrementar la probabilidad de daño tisular debido a la mayor manipulación y retracción cerebral si se le compara con el abordaje de una lesión única. En otros casos se requiere una segunda craneotomía, lo cual también supone mayor riesgo de lesión post quirúrgica^{2,8}. En años más recientes, una serie de innovaciones refinaron el tratamiento endovascular (coils asistido por Stent, coils tridimensionales, técnicas de remodelación por balones, desviadores de flujo). Estas novedosas herramientas, conjuntamente con la microcirugía, han facilitado tratar AIM en diferentes territorios arteriales independiente del estatus neurológico del paciente y se considera por algunos

como una terapia conveniente en esta condición^{2,8,10}. El tratamiento de estos enfermos debe ser cuidadosamente planificado de manera individualizada. Se deben tener en cuenta características del aneurisma como: número, localización, tamaño, morfología y en relación con el paciente como: su edad, estado neurológico y presencia de hematomas o hidrocefalia. Evidencias a favor de la craneotomía en combinación con los procedimientos endovasculares son cada vez más frecuentes en la literatura como una opción ventajosa en muchos pacientes con AIM^{10,11,12,13}. Por ejemplo, Ahmed¹² reporta un paciente con siete aneurismas intracraneales tratados con presillado microquirúrgico los situados en la circulación anterior (cinco aneurismas) y con coils endovascular asistido con stent los vertebrobasilares (dos aneurismas). Lawton¹³ reporta una serie de 491 pacientes tratados quirúrgicamente donde 77 de ellos recibieron tratamiento multimodal. Sin embargo, otros autores^{14,15} prefieren el empleo de técnicas endovasculares en AIM rotos como no rotos, alegando que al excluir-

los en un solo tiempo de la circulación prevén no incluir durante el proceder al causante del sangrado además de evitar las craneotomías múltiples ocasionalmente necesaria en algunos casos con aneurismas bilaterales o en la circulación posterior. En el Servicio del autor, la práctica habitual en los pacientes con AIM es realizar presillamiento microquirúrgico al aneurisma que sangró, así como al resto de los aneurismas accesibles por el mismo abordaje, e indicar tratamiento endovascular para los restantes aneurismas contralaterales o en la circulación posterior.

Conclusiones

El tratamiento multimodal (Microcirugía-Endovascular) resulta una opción apropiada y eficaz en pacientes con hemorragia subaracnoidea y aneurismas intracraneales múltiples.

Recibido: 25 de septiembre de 2017
Aceptado: 04 de noviembre de 2017

Referencias

1. Kassell NF, Torner JC, Jane JA, et al. The international Cooperative Study on the Timing of Aneurysm Surgery. Part 2. Surgical results. *J Neurosurg* 1990; 73:37-47.
2. Jeon P, Kim, BM and Suh SH. Treatment of Multiple Intracranial Aneurysms with 1-Stage Coiling. *AJNR Am J Neuroradiol.* 35:1170-73 Jun 2014. www.ajnr.org
3. Greenberg MS: SAH and Aneurysms. *Handbook of Neurosurgery*. Eighth edition. New York. Thieme; 2016.p. 1226.
4. Gonzáles-Portillo Showing, Contreras Montenegro. Aneurismas intracraneales múltiples. *J Bras Neurocirurg* 24 (1): 40-52, 2013.
5. International Study of Unruptured Intracranial Aneurysms Investigators: "Unruptured intracranial aneurysms: natural history, clinical outcome, and risks of surgical and endovascular treatment". *Lancet* 2003; 362(9378):103-110.
6. Inagawa T. Multiple intracranial aneurysms in elderly patients. *Acta Neurochir (Wien)* 1990; 106:119-126.
7. Inagawa T. Surgical treatment of multiple intracranial aneurysms: *Acta Neurochir (Wien)* 1991; 108:22-29.
8. Akgul Erol, Bilen Onan Hasan. Case Report. A Patient with Eight Intracranial Aneurysms: Endovascular Treatment in Two Sessions. *Hindawi Publishing Corporation. Case Reports in Neurological Medicine*. Volume 2016, Article ID 9637905, 7 pages. <http://dx.doi.org/10.1155/2016/9637905>.
9. Ellamushi HE, Grieve JP, Jager HR, et al. Risk factors for the formation of multiple intracranial aneurysms. *J Neurosurg* 2001;94:728-732.
10. Qing-Lin Dong, Bu-Lang Gao, Zhong-Rong Cheng. Comparison of surgical and endovascular approaches in the management of multiple intracranial aneurysms. *International Journal of Surgery* 32 (2016) 129e135.
11. Hai-Tao Lu1, Hua-Qiao Tan1, Bin-Xian Gu, Wu-Wang, Risk factors for multiple intracranial aneurysms rupture: A retrospective study. *Clinical Neurology and Neurosurgery* 115 (2013) 690-694.
12. Ahmed Osama, Kalakoti Piyush. Seven Intracranial Aneurysms in One Patient: Treatment and Review of Literature. *J Cerebrovasc Endovasc Neurosurg*. 2015 June;17(2):113-119.
13. Lawton MT, Quinones-Hinojosa A, Sanai N, Malek JY, Dowd CF. Combined Microsurgical and Endovascular Management of Complex Intracranial Aneurysms. *Neurosurgery*. 2003 Feb;52(2):263-74.
14. Shen Xun, Xou Tao, Ding Xuan. Multiple Intracranial Aneurysms: Endovascular Treatment and Complications. *Interventional Neuroradiology* 20: 442-447, 2014 - doi: 10.15274/INR-2014-10037.
15. Jeon P, Kimmo, Suth SH. Original Research. Interventional. Treatment of Multiple Intracranial Aneurysms with 1-Stage Coiling. *AJNR Am J Neuroradiol.* 2014 Jun. 35:1170-73.

Correspondencia:

Dr. Luis M. Elizondo Barriel
Servicio de Neurocirugía Hospital Clínico Quirúrgico Hermanos Ameijeiras.
San Lázaro 701. Centro Habana. C.P. 10300. Ciudad de La Habana. Cuba.
luiselizondo@infomed.sld.cu