

Encefalocele: presentación de casos y revisión de la literatura

Encephalocele: Six operated cases and literature review

Gustavo González Torrealba¹, Ariel Varela Hernández¹, Luis Lamus Aponte¹, Patricio Herrera Astudillo¹, Felix Orellana Cortés¹, Claudio Martínez Terreu¹, Rodolfo Muñoz Gajardo¹, Reinaldo Torres Aravena¹

¹ Servicio de Neurocirugía, Hospital Regional de Talca. Chile.

Conflicto de intereses: Los autores declaran no tener ningún conflicto de intereses.

Resumen

El encefalocele es un tipo de disrafia caracterizada por una protrusión del contenido intracraneal (meninges, cerebro y/o ventrículos) debido a un defecto del cráneo y de la duramadre. Su etiología es multifactorial. El diagnóstico se realiza en la etapa prenatal en casi todos los casos a través de una ecografía. El tratamiento es quirúrgico y el momento para ello depende de las condiciones propias del paciente. Se realizó una compilación y síntesis de la literatura sobre el tema y se revisaron retrospectivamente una serie de 6 casos intervenidos quirúrgicamente en el Hospital Regional de Talca (Chile). Varios de estos pacientes presentaban otra malformación asociada coincidiendo con lo descrito en la literatura. El objetivo de la cirugía fue poder efectuar un cierre hermético tanto de la duramadre como de la piel que recubría el defecto, reseccando el tejido neurológico no funcional y el resto de tejido redundante. Entre las complicaciones observadas podemos mencionar la dehiscencia e infección de la herida, la hidrocefalia y la epilepsia estructural. El tratamiento más indicado para la hidrocefalia es la instalación de una válvula derivativa.

Palabras clave: Disrafia, encefalocele, meningocele, occipital, hidrocefalia.

Abstract

Encephalocele is a type of dysraphism characterized by a protrusion of the intracranial contents (meninges, brain and/or ventricles) due to a defect of the skull and dura mater. Its etiology is multifactorial. The diagnosis is made in the prenatal stage in almost all cases through an ultrasound. The treatment is surgical and the timing depends on the patient's own conditions. A compilation and synthesis of the literature on the subject was carried out and a series of 6 cases undergoing surgery at the Regional Hospital of Talca (Chile) was retrospectively reviewed. Several of these patients had another associated malformation coinciding with what was described in the literature. The objective of the surgery was to achieve a hermetic closure of both the dura mater and the skin that covered the defect, resecting the non-functional neurological tissue and the rest of the redundant tissue. Among the complications observed we can mention wound dehiscence and infection, hydrocephalus and structural epilepsy. The most indicated treatment for hydrocephalus is the installation of a shunt valve.

Key words: Dysraphism, encephalocele, meningocele, occipital, hydrocephalus.

Correspondencia a:

Gustavo González Torrealba
drneurogonzalez@gmail.com

Introducción

El encefalocele es una malformación congénita perteneciente al grupo de alteraciones en el cierre del tubo neural caracterizada por una protrusión del contenido intracraneal (meninges, cerebro y/o ventrículos) debido a un defecto del cráneo y la duramadre. Cuando la protrusión sólo contiene meninges y líquido cefalorraquídeo lo más correcto es llamarlo meningocele, sin embargo, es común llamar encefalocele al todo defecto craneal independientemente de la presencia o no de tejido cerebral en el saco^{1,2}.

El manejo es quirúrgico y el momento de la cirugía depende de varios factores. El objetivo del tratamiento debe ser minimizar la morbimortalidad y las secuelas neurológicas a largo plazo asociadas a esta patología¹.

Etiología

La mayoría de estas disrrafias son congénitas. Sólo algunos casos son secundarios a tumores, traumatismos y a lesiones iatrogénicas. Entre las teorías más aceptadas de su origen se encuentra aquella que propone una alteración en la separación de las hojas del ectodermo y el neuroectodermo. Según esta teoría, cuando las dos hojas se adhieren, el mesodermo paraxial no prolifera entre estas y se interrumpe la formación de hueso y meninges sanas en ese sitio. Esta hipótesis ha sustituido el protagonismo que tenía la falla en el cierre del neuróporo anterior. Algunos autores también proponen que el encefalocele es causado por una cascada de señalización de un gen anormal durante el cierre del tubo neural³.

Entre los factores genéticos y ambientales involucrados con la aparición del encefalocele se encuentran las infecciones por TORCH, embarazos previos con defectos de tubo neural y matrimonios consanguíneos¹.

Aún cuando esta lesión puede presentarse de forma aislada es frecuente que esté asociada con otras anomalías congénitas o síndromes genéticos como por ejemplo, las monosomías del cromosoma x, algunas trisomías como 13, 18 y 21; así como también mosaicismos de los cromosomas 14, 15, 16 y 20. Estas aneuploidías podrían dar origen a patologías complejas como la Tetralogía de Fallot y el *situs inversus*⁴. Se ha reportado que casi 20% de los recién nacidos que presentan este defecto tienen asociado otros defectos del cierre del tubo neural, microcefalia, malformación de Arnold Chiari tipo 3, craneosinostosis y siringomielia⁵.

Epidemiología

El encefalocele representa el 10%-20% de todos defectos del tubo neural. La incidencia de encefaloceles congénitos se estima de 1-4 por cada 10.000 nacidos vivos. Sin embargo, la incidencia real debe ser mayor ya que no se incluyen aquellos casos con disrrafias que no llegan a término¹. Aproximadamente, el 70% a 90% de los encefaloceles se producen en el área occipital del cráneo y desafortunadamente las secuelas neurológicas son más severas y frecuentes en esta localización^{6,7}.

En América Latina, existe escasa información al respecto, salvo el registro del Estudio Colaborativo Latinoamericano de

Malformaciones Congénitas (Eclamc). En 1995, el Eclamc dio a conocer las siguientes tasas de incidencia por 10.000 nacidos vivos: 7,6 para la anencefalia, 9,4 para la espina bífida y 1,6 para el encefalocele⁸. En Chile, posterior a la implementación del programa de fortificación de las harinas con ácido fólico en el año 2000 se estima una incidencia de defectos de cierre de tubo neural entre 7,8 y 3,9 por cada 10.000 nacidos vivos⁹, pero no se disponen de datos actuales sobre la incidencia de encefalocele.

Clasificación

Según su ubicación los encefaloceles pueden clasificarse en anteriores (sincipitales), parietales y occipitales; siendo este último el más común de sus presentaciones¹⁰. Los sincipitales se subclasifican en nasofrontal, nasoetmoidal o naso orbital. Los occipitales a su vez se subdividen en supra e infratorculares¹.

Así mismo el tamaño del saco también es variable considerándose como encefalocele gigante cuando el volumen del contenido herniado supera al volumen craneal¹¹.

Diagnóstico

Idealmente el diagnóstico debe ser precoz. La ecografía obstétrica es el método más utilizado para el diagnóstico prenatal del encefalocele y las demás disrrafias; su eficacia está basada en la capacidad de identificar el defecto óseo y la magnitud de la herniación del tejido cerebral; sin embargo, está limitada para precisar algunas características del tejido cerebral y del líquido cefalorraquídeo. La resonancia magnética fetal puede ser muy efectiva en la caracterización de algunas malformaciones congénitas y en el período postnatal representa el método de elección para el diagnóstico del encefalocele. Secuencias ponderadas en T1 y T2 pueden evidenciar las características del tejido cerebral en múltiples proyecciones, mostrar el defecto craneal y la extensión del tejido cerebral herniado al saco. Además, este método puede demostrar la existencia de alguna otra anomalía craneal como por ejemplo la malformación de Arnold Chiari, la holoprosencefalia, el complejo Dandy-Walker, la estenosis del acueducto de Silvio, la agenesia del cuerpo caloso, entre otras. La venografía asociada a la resonancia magnética también puede ilustrar la relación anatómica del defecto con los senos venosos lo cual permite una mejor planificación quirúrgica².

Tratamiento

El tratamiento del encefalocele es quirúrgico y su objetivo es reparar el defecto óseo, lograr un cierre hermético de la duramadre, eliminar la piel redundante y remover el tejido neurológico no funcional. El momento adecuado para la cirugía depende del lugar y circunstancia de nacimiento del paciente, del tamaño del encefalocele, su localización, si se encuentra o no cubierto de piel y de la presencia de complicaciones asociadas. Si el saco presenta cubierta cutánea adecuada la resolución quirúrgica puede diferirse semanas o meses según el caso¹.

Aunque el tratamiento quirúrgico usualmente es abierto

también puede realizarse a través de un abordaje intracraneal endoscópico. La técnica endoscópica para encefaloceles anteriores basales permite disminuir las posibilidad de fístula de líquido cefalorraquídeo¹².

La cirugía fetal de las disrrafias espinales comenzó a finales de los años 90 y para el año 2003 alrededor de 200 fetos habían sido intervenidos para corrección de mielomeningocele por este método; demostrando una mejoría dramática en la sobrevida y una disminución de la morbilidad neurológica¹³. Sin embargo, en el caso de las disrrafias craneales aún no es un tratamiento estandarizado.

En el 2020, se publicó una serie de casos de cirugía fetal de encefalocele donde se comparó retrospectivamente los resultados de un grupo de pacientes operados antes del nacimiento y otro grupo operados después del nacimiento; mostrando que en el grupo prenatal había una disminución significativa de la progresión de la microcefalia y una mejoría en el desarrollo neurocognitivo. No obstante, la cirugía prenatal estuvo asociada a índices más altos de parto pretérmino¹⁴.

Presentación de casos

Se presenta una serie de 6 casos de encefaloceles operados entre 2018 y 2022 en el Hospital Regional de Talca en Chile y a través de una revisión retrospectiva se describen algunos antecedentes prenatales, diagnósticos asociados, tratamiento y complicaciones (Tabla 1).

Caso 1

Paciente femenina producto de segunda gesta, embarazo controlado con diagnóstico antenatal de encefalocele occipito cervical. Nació de 36 semanas de gestación con peso de 2.400 gramos (adecuado para edad gestacional). Al nacer se evidencia además una displasia cerebelosa y agenesia del cuerpo calloso como malformaciones asociadas en estudios de tomografía y resonancia magnética. Se realiza plastia de defecto a las 48 horas de nacida, con exéresis completa del saco y cierre hermético dural y de piel (con prolene 5-0 y nylon 4-0 respectivamente). La paciente presentó infección y dehiscencia de herida operatoria (Figura 1) por lo que ameritó una reintervención para aseo y rafia de la herida con evolu-

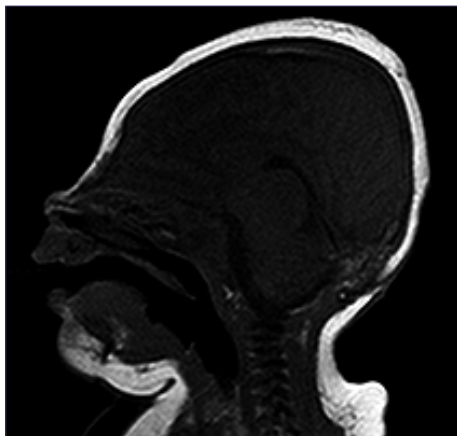


Figura 1. RM cerebral de paciente con infección de herida operatoria.

ción satisfactoria. A los 2 meses, se le instaló una válvula derivativa ventriculoperitoneal por hidrocefalia asociada que hasta ahora ha cursado sin complicaciones. Actualmente, con retraso global del desarrollo y una epilepsia estructural en tratamiento.

Caso 2

Se trata de recién nacida de sexo femenino a término, de 38 semanas de gestación, producto de madre IV gesta, embarazo complicado con diabetes gestacional y diagnóstico por ecografía fetal de hidrocefalia y encefalocele. Nace por cesárea pesando 3.100 gramos (adecuado para su edad gestacional), se confirma diagnóstico con tomografía evidenciándose un saco con tejido encefálico en su interior. Posterior a verificar que no hubiesen contraindicaciones para cirugía fué intervenida al 5to día de vida realizándose exéresis de encefalocele occipital y cierre de defecto posterior sin complicaciones. Se empleó sutura continua de prolene 5-0 para la duramadre, vycril 4-0 para el tejido subcutáneo y nylon 4-0 en puntos separados para la piel. En vista de hidrocefalia asociada se interviene a las 2 semanas de nacida para instalación de sistema derivativo ventriculo peritoneal el cual ha ameritado 4 cirugías por disfunción mecánica. En la actualidad se encuentra realizando neurorehabilitación integral y en tratamiento permanente por epilepsia estructural (Figura 2).

Caso 3

Se trata de recién nacida a termino de 37 semanas de gestación, sexo femenina, con un peso de 3.460 gramos (grande para edad gestacional), hija de madre segunda gesta, embarazo controlado con diagnóstico antenatal por ecografía y resonancia magnética de meningocele occipital, disgenesia de cuerpo calloso y ventriculomegalia; comprobado después del nacimiento con tomografía craneal. Al tercer día de vida se realiza corrección quirúrgica del defecto occipital que resultó ser un meningocele gigante de aproximadamente 15 cm de diámetro. La intubación tuvo que realizarse decúbito lateral con apoyo de videlaringoscopia. La lesión se reseca totalmente a través de una disección progresiva del saco, punción del mismo, reconstrucción y cierre hermético de

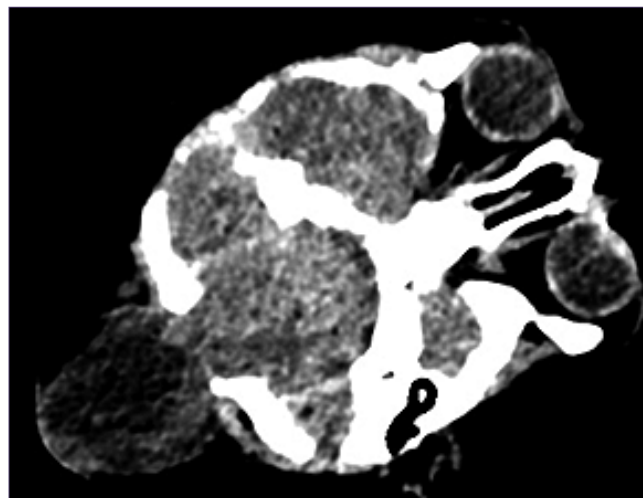


Figura 2. TAC de preoperatorio de encefalocele occipital.

duramadre y de piel. En vista del tamaño de defecto el cierre dural estuvo compuesto por 2 aretas que rodeaban el pedículo de tejido protruido, cierre de la duramadre con sutura con prolene 5-0 en puntos continuos y cierre de piel con nylon 4-0; procedimiento que no tuvo complicaciones propias de la herida (Figuras 3 y 4). Trece días después la paciente amerita instalación de derivación ventriculoperitoneal por hidrocefalia. Fue intervenida en múltiples ocasiones por exposición cutánea de sistema derivativo y por disfunción mecánica. Fallece a los 16 meses por hipertensión endocraneana por una aparente disfunción valvular.

Caso 4

Se trata de femenina nacida a termino por cesárea a las 37 semanas de gestación, embarazo controlado, complicado con hipertensión arterial, diabetes y con diagnóstico prenatal de encefalocele occipital y diagnóstico neonatal de una hipertrofia septal severa y una disfunción ventricular izquierda. Su peso al nacer fue de 2.700 gramos (adecuado para edad gestacional). Es intervenida a los 2 días de nacida logrando una resección completa de un saco occipital que resulto ser un meningocele de aproximadamente 16 cm de diámetro. Al igual que el caso anterior la intubación de la paciente tuvo

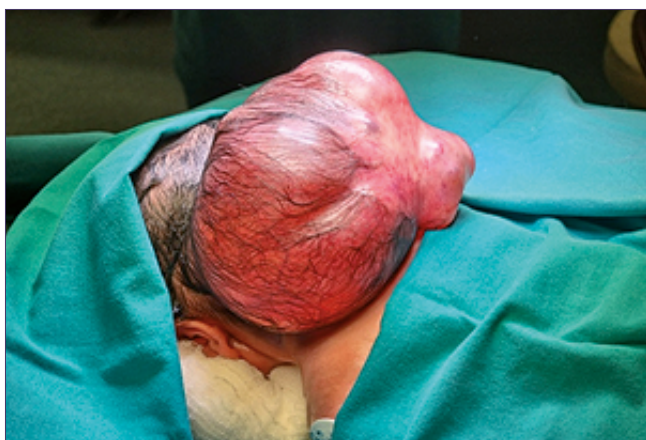

Figura 3. Meningocele occipital.

que realizarse decúbito lateral con apoyo de videlaringoscopia (Figuras 5 y 6). El tipo de sutura empleada fué el mismo empleado en los casos anteriores. La paciente presentó infección de la herida operatoria una semana después de la cirugía ameritando más de 20 días de tratamiento antibiótico endovenoso y un aseo quirúrgico durante el primer mes de vida. A los 3 meses fue necesaria la instalación de un sistema derivativo ventriculoperitoneal por hidrocefalia presentando varias hospitalizaciones durante el primer semestre de vida por disfunciones y episodios convulsivos. Fallece a los 9 meses de edad por hipertensión endocraneana.

Caso 5

Se trata de femenina que nació pretermino a las 34 semanas de gestación, con diagnóstico antenatal de disrrafia craneal. Se realizó tomografía de cráneo al nacer confirmándose la presencia de un encefalocele occipital gigante y disgenesia de cuerpo calloso (Figura 7). Con un peso adecuado para su edad gestacional de 2.100 gramos. En vista de prematuréz y peso al nacer la cirugía de difiere hasta los 12 días de vida. Se evidenció un saco con contenido encefálico aberrante en su interior, poco vascularizado que se resecó. El cierre de la duramadre se realizó con vicryl 4-0 y la piel con puntos

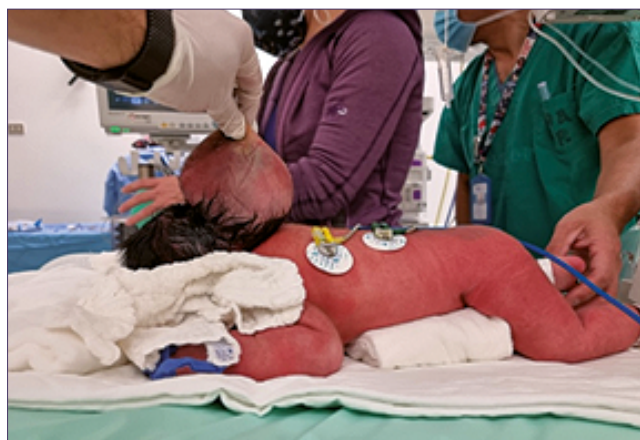

Figura 5. Meningocele occipital.

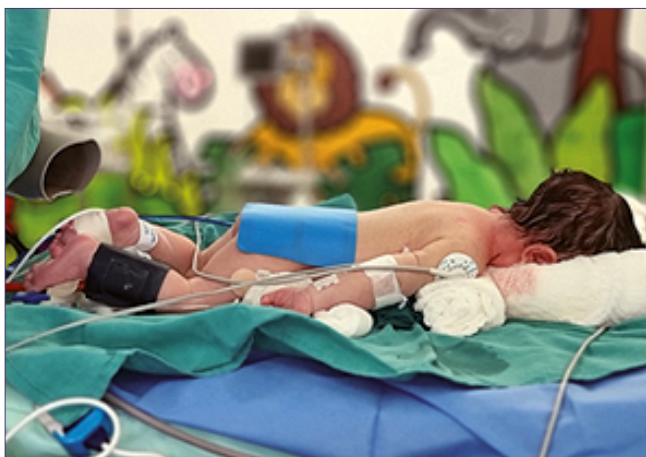

Figura 4. Postoperatorio de resección de meningocele.

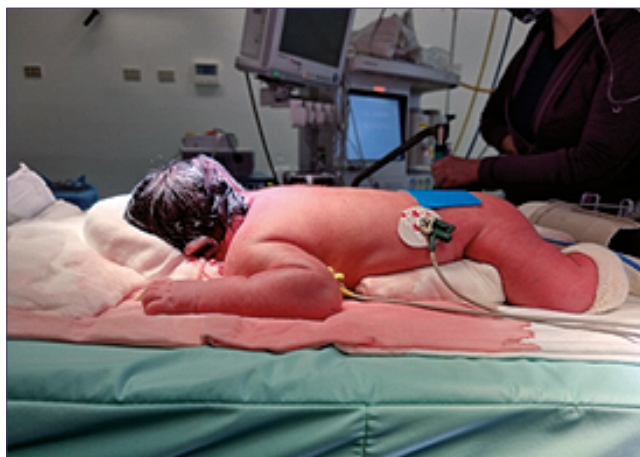

Figura 6. Postoperatorio de resección de meningocele.

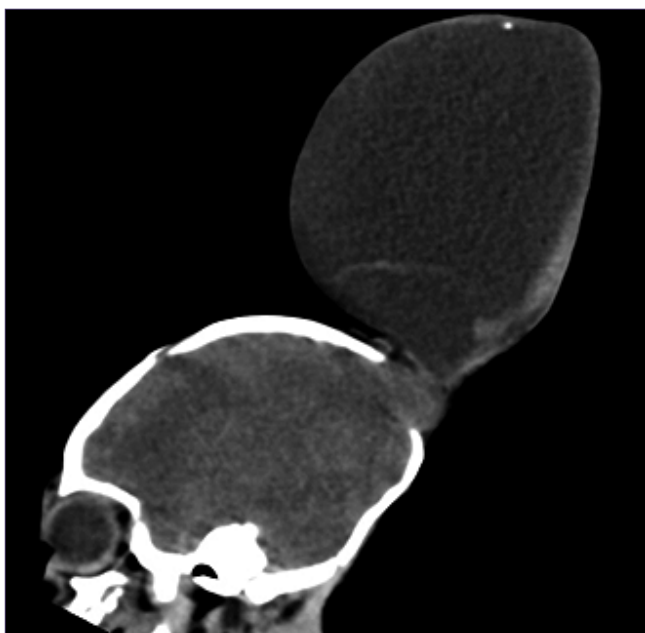


Figura 7. Voluminoso encefalocele occipital.

contínuos empenado nylon 4-0. El postoperatorio no tuvo complicaciones. Es dada de alta a los 46 días de vida con controles con múltiples especialidades. Actualmente, no ha presentado ninguna complicación postquirúrgica y se mantiene con neurorehabilitación.

Caso 6

Se trata de paciente femenina, embarazo gemelar no controlado, obtenida por cesárea a las 26 semanas de gestación; con un peso de 750 gramos (baja para su edad gestacional). Se evidencia meningocele occipital e hidrocefalia asociada por resonancia magnética que se realiza durante la primera semana de vida. En vista de condiciones al nacer y de que paciente además estaba siendo tratada por oftalmología en otro centro hospitalario por retinopatía del prematuro; se difiere cirugía hasta los 2 meses de vida. Se realiza cierre del defecto occipital (Figuras 8 y 9) e instalación de derivación ventriculoperitoneal en el mismo acto operatorio.

La paciente ameritó ser reintervenida por disfunción valvular mecánica distal debido a una hernia escisional en herida abdominal. Posterior a esta revisión la paciente evoluciona satisfactoriamente y es trasladada a otro centro para continuar tratamiento con oftalmología en donde permanece actualmente. Aún en seguimiento.

Discusión

El encefalocele es un defecto del tubo neural que representa aproximadamente entre el 10% al 20% de todos los disrrafismos⁸. Su ubicación occipital es más frecuente en occidente mientras que las variedades frontoetmoidales son más comunes en el sur y en el sudeste asiático¹⁵. Según los datos disponibles la ubicación frontal del encefalocele es más común en el sexo masculino mientras que el 70% de los

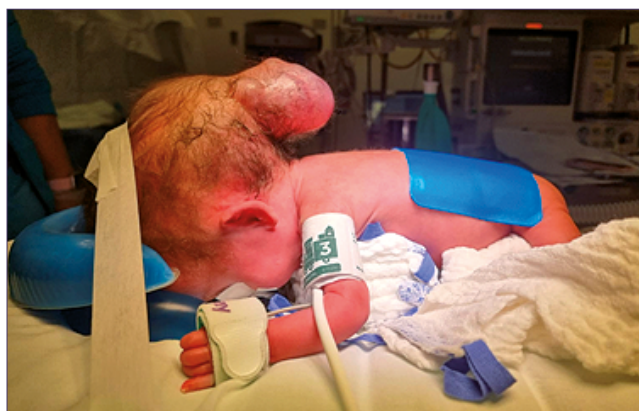

Figura 8. Meningocele occipital.

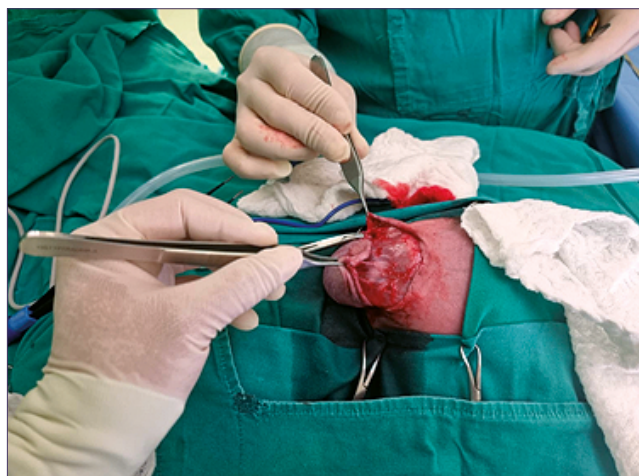
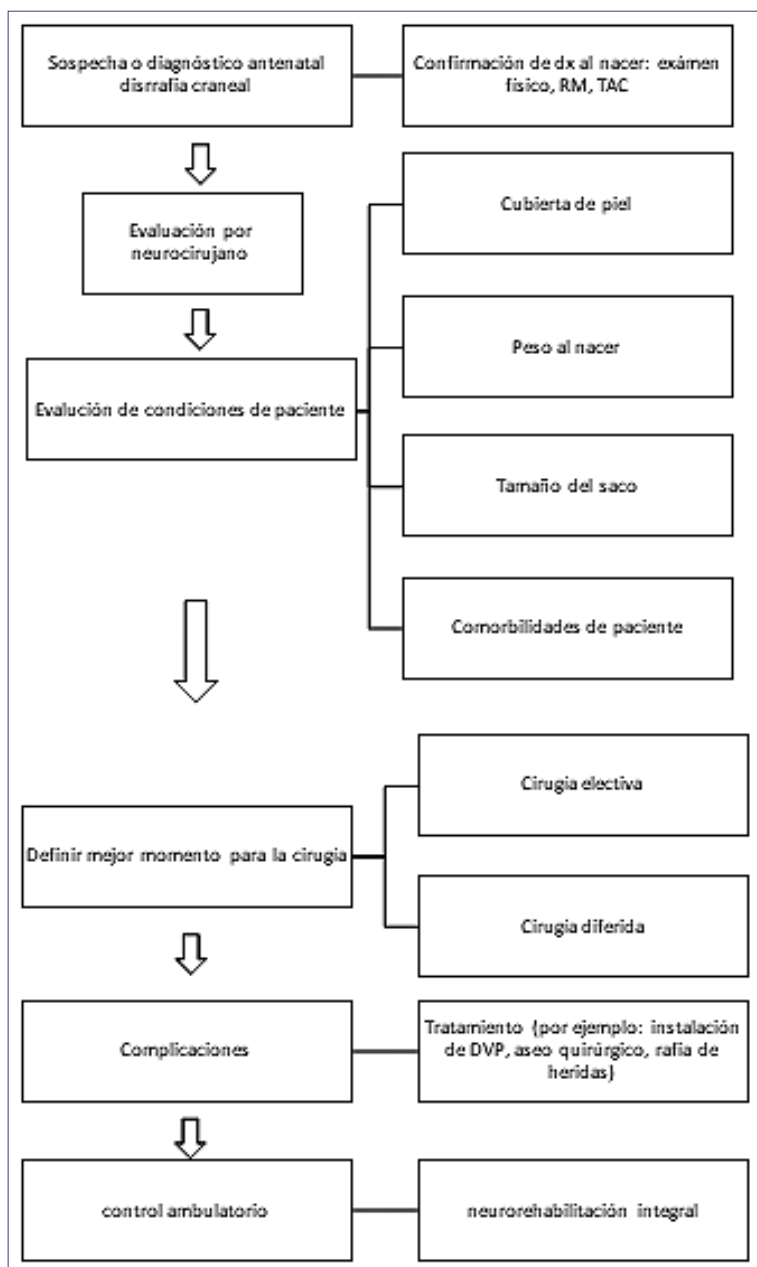


Figura 9. Disección de saco de meningocele.

occipitales aparecen en las niñas. De cualquier forma parece coincidir con nuestro medio ya que en nuestro pequeño grupo de pacientes todos las disrrafías craneales fueron de ubicación occipital y de sexo femenino.

Las causas exactas del encefalocele son desconocidas pero probablemente son multifactoriales incluyendo tanto factores genéticos como ambientales. Los pacientes con historia familiar de defectos del tubo neural son más propensos a desarrollar encefalocele. Ciertas investigaciones como la de Yucetas y cols., han reportado que algunas infecciones como la rubeola, la toxoplasmosis, el citomegalovirus y el virus del herpes pueden jugar un rol importante en la génesis de esta patología¹⁶. En nuestra serie de pacientes no encontramos infecciones materno fetales asociadas sin embargo, si coexistieron varias otras malformaciones congénitas como agenesia del cuerpo calloso, malformación de Dandy-Walker, hidrocefalia e incluso un caso con malformaciones cardiovasculares como hipertrofia septal severa y disfunción diastólica ventricular izquierda leve.

Todos los pacientes de esta serie fueron diagnosticados de forma antenatal con ecografía y a una de las pacientes se le realizó resonancia magnética fetal. Por eso podemos considerar que la ecografía obstétrica sigue siendo un método útil



Propuesta de esquema de manejo de casos. (RM: Resonancia magnética; TAC: tomografía; DVP: Derivación ventriculoperitoneal).

para el diagnóstico prenatal de las disrafias. Su eficacia está basada en la capacidad de identificar y visualizar un defecto craneal e incluso el grado de herniación de tejido encefálico fuera del cráneo alcanzando hasta 80% de sensibilidad¹⁷.

El tratamiento del encefalocele es quirúrgico, el objetivo es reparar el defecto con un cierre dural hermético, eliminar el exceso de piel y remover todo el tejido no funcional posible. El abordaje es usualmente abierto¹. El momento adecuado para la cirugía depende del lugar y circunstancia de nacimiento del paciente, del tamaño del encefalocele, su localización, si se encuentra o no cubierto de piel y de la presencia de complicaciones asociadas; la mayoría puede diferirse sin emporar el pronóstico¹⁸. Sin embargo, el período más apropiado es aquel entre el nacimiento y los primeros 4 meses de vida¹⁹. En nuestro centro los pacientes intervenidos

tuvieron entre 2 y 60 días de vida al momento de la cirugía con una media de 14 días. El paciente que se operó a los 2 meses de vida resultó ser un prematuro de 27 semanas en el que se difirió el procedimiento por bajo peso y condiciones generales durante sus primeros días de vida.

La cirugía representa un desafío tanto para el cirujano como para el anestesista. Debe considerarse la pérdida de grandes cantidades de líquido cefalorraquídeo, pérdidas sanguíneas, el mantenimiento de la temperatura corporal, la posición prona y todas sus complicaciones así como también asegurar la posición del tubo endotraqueal²⁰. El contenido de grandes cantidades de líquido cefalorraquídeo en el encefalocele debe considerarse como un tercer espacio por lo tanto, debe asegurarse la administración de fluidos endovenosos para compensar ésta pérdida durante la cirugía¹¹. De los 6

Tabla 1. Resumen de casos presentados

Caso	Sexo/EG	Malformaciones asociadas	Otras cirugías	Secuelas	Estado
1	Femenino 36 semanas	Hidrocefalia, displasia cerebelosa y agenesia de cuerpo calloso	Instalación de DVP	Epilepsia estructural y retraso global del desarrollo	Viva
2	Femenino 38 semanas	Hidrocefalia e hidronefrosis	Instalación de DVP, blefarorrafia, revisiones de DVP	Epilepsia estructural y retraso global del desarrollo	Viva
3	Femenino 37 semanas	Dandy Walker	Instalación de DVP, resección por dehiscencia, disfunción valvular mecánica	Retraso desarrollo psicomotor, hipotonía central secundaria	Fallecida
4	Femenino 37 semana	Hipertrofia septal severa, disfunción diastólica ventricular izquierda leve y ductus arterioso persistente	Aseo quirúrgico de herida operatoria, Instalación DVP	Retraso global del desarrollo, trastorno de deglución y succión	Fallecida
5	Femenino 34 semana	Digenesia de cuerpo calloso	Ninguna	Trastorno de succión y deglución	Viva
6	Femenino 26 semana	Retinopatía del prematuro	DVP simultánea a encefalocele	Retinopatía del prematuro	Viva

DVP: Derivación ventriculoperitoneal; EG: edad gestacional; Sem: semanas.

pacientes en la presente serie, 4 se intubaron en posición supina con la cabeza sostenida y extendida fuera de la mesa operatoria, los otros 2 pacientes fueron intubados con la cabeza lateralizada. La técnica utilizada fue la misma descrita ampliamente en la bibliografía; con instrumental microquirúrgico, uso de magnificación y evitando el uso de látex en el quirófano¹¹. Todos los pacientes fueron posicionados decúbito prono, en los casos de defectos gigantes se tuvo el apoyo de otra persona sosteniendo el saco al momento de realizar la asepsia en la piel y la colocación de los campos estériles con el objetivo de evitar la rotura del mismo con la movilización.

Se realizó una incisión en hojal por dentro de los bordes del saco donde todavía hubiese piel competente para el futuro cierre; esto con la intención de que no quedaran los bordes libres a tensión para la sutura y aumentar el riesgo de dehiscencia. Se procedió a disecar la piel y el saco dural para su posterior evacuación a través de una incisión con bisturí o punción con aguja número 18. Una vez expuesto el interior del saco si se trataba de un encefalocele se procedió a coagular y eliminar el tejido neurológico displásico con una respectiva ligadura cuando fuese necesario. En caso de encontrar algún seno venoso no se coaguló ni se cortó. Se disecó el tejido hasta exponer el defecto óseo respectivo. El cierre hermético de la duramadre se realizó con una sutura continua con prolene 4-0; este paso constituye un elemento fundamental para evitar una fístula de líquido cefalorraquídeo o dehiscencias con o sin infecciones del sitio operatorio⁹. El tejido celular subcutáneo fue suturado con puntos separados de vicryl 4-0 cuando fuese necesario y la piel en la mayoría de los casos fue rafiada con puntos continuos con sutura de nylon 4-0. Todos los pacientes cursaron el postoperatorio inmediato en cuidados intensivos neonatales con manejo estricto de estado hemodinámico, control del dolor y tratamiento

de las patologías asociadas de cada paciente.

De acuerdo a la literatura, los pacientes con encefalocele pueden asociar hidrocefalia en el 60% a 90% y convulsiones en el 17% de aquellos con encefalocele de localización occipital²¹. La patogénesis de la hidrocefalia en pacientes con encefalocele está poco clara. Tully y cols., explicaron que la aparición de hidrocefalia tenía una base genética y que usualmente estaba asociada a otros síndromes²². Protzenko y cols., también observaron que la presencia de la malformación de Dandy-Walker podía causar una obstrucción de la salida de líquido cefalorraquídeo del cuarto ventrículo y explicar la aparición de hidrocefalia^{23,24}. Por el contrario, Lober describió que la mayoría de pacientes desarrollaban hidrocefalia secundaria después de la corrección del encefalocele²⁵. De acuerdo con algunos investigadores, la resección quirúrgica del encefalocele puede alterar el flujo de líquido cefalorraquídeo u obstruir el seno sagital una vez cerrado el saco^{26,2}.

El tratamiento usualmente recomendado para la hidrocefalia en la mayoría de las series de disrafias craneales es la derivación ventriculoperitoneal. Algunos autores recomiendan su instalación antes de la corrección del encefalocele²⁷. Otros consideran que cuando hay hidrocefalia preoperatoria ésta debe tratarse de forma simultánea con la intervención del encefalocele²⁸. Sin embargo, la mayoría ha reportado que el tratamiento de la hidrocefalia debe llevarse a cabo después de la cicatrización de la herida del encefalocele para así evitar el riesgo de infección²³.

Cinco de los seis casos presentados ameritaron la instalación de una válvula derivativa ventriculoperitoneal por hidrocefalia, sólo uno de ellos presentó hidrocefalia al nacer y en este caso se decidió la instalación de un sistema derivativo en el mismo acto quirúrgico en el que se realizó la resección

del encefalocele, los demás fueron insertados días después del cierre del defecto occipital con un promedio de 34 días post cierre de encefalocele. Entre las malformaciones asociadas que presentaron los pacientes se reportaron agenesia del cuerpo calloso y Síndrome de Dandy-Walker principalmente.

Dentro de las complicaciones observadas en nuestro centro las más comunes resultaron ser las disfunciones valvulares. Sólo dos de los pacientes presentaron infección con o sin deshicencia de la herida. El índice de mortalidad descrito en la literatura es variable. Rehman y cols., reportaron un 2%²³, mientras que Kabré y cols., reportaron 16%²⁷ y Kotil y cols., encontraron 33,3%²⁸. De los 6 casos operados desde 2018; dos de ellos fallecieron por causas aparentemente asociadas a la hidrocefalia.

Conclusión

El encefalocele es una disrafia craneal poco frecuente; cuya localización más habitual es la occipital, apareciendo más comunmente en el sexo femenino. Su etiología es multifactorial y aún no precisada. El diagnóstico puede hacerse prenatal a través de métodos como la ecografía y la resonancia fetal. El tratamiento es quirúrgico y debe hacerse lo más pronto que permitan las condiciones del paciente y del medio hospitalario. Dentro de las complicaciones y las patologías asociadas están la hidrocefalia, la infección de herida operatoria, el retraso global del desarrollo y la epilepsia estructural.

Posterior a la presentación de casos y revisión de la literatura se propone una aproximación de algoritmo de manejo de esta patología como la que se platea en el siguiente gráfico.

Referencias

- Matos A., De Jesús O., Encefalocele. NCBI Bookshelf. Stat Pearls. Treasure Island. Enero 2023. 18:38. <https://www.ncbi.nlm.nih.gov/books/NBK562168/>
- Markovic I, Bosnjakovic P, Milenkovic Z. Occipital Encefalocele: Cause, Incidence, Neuroimaging and Surgical Management. *Curr Pediatr Rev.* 2020. doi:10.2174/1573396315666191018161535.
- Deora H, Srinivas D, Shukla D, et al. Multiple-site neural tube defects: embryogenesis with complete review of existing literature. *Neurosurg Focus.* 2019;47(4):E18. doi:10.3171/2019.8.FOCUS19437.
- Franco A, Jo SY, Mehta AS, Pandya DJ, Yang CW. A Rare Triad of Giant Occipital Encefalocele with Lipomyelomeningocele, Tetralogy of Fallot, and Situs Inversus. *J Radiol Case Rep* 2016; 10(3): 36-46. DOI: 10.3941/jrcr.v10i3.2718.
- Kanesen D, Rosman AK, Kandasamy R, Giant occipital encefalocele with chiari malformation type 3. *J Neurosci Rural Pract* 2018; 9(4): 619-21. DOI: 10.4103/jnrp.jnrp_103_18.
- Lo B., Kulkarni A., Rutka J., Jea A., Drake J., Lamberti-Pasculli M., Dirks P., Thabane L. Clinical predictors of developmental outcome in patients with cephaloceles. *J Neurosurg Pediatr.* 2008 Oct;2(4):254-7. doi: 10.3171/PED.2008.2.10.254.
- Mai CT, Isenburg JL, Canfield MA, et al. National population-based estimates for major birth defects, 2010-2014. *Birth Defects Res.* 2019;111(18):1420-1435. doi:10.1002/bdr2.1589.
- Tarqui-Mamani C., Sanabria H., Lam N., Arias J., Incidencia de los defectos del tubo neural en el Instituto Nacional Materno Perinatal de Lima. *Rev Chil Salud Pública* 2009; Vol 13 (2): 82-89. <https://revistasaludpublica.uchile.cl/index.php/RCSP/article/view/614>.
- Hertrampf E, Cortés F. National food-fortification program with folic acid in Chile. *Food Nutr Bull.* 2008;29(2 Suppl):S231-S237. doi:10.1177/15648265080292S128.
- Singh G, Pandey A, Verma AK, et al. Giant Occipital Encefalocele - Challenges in Management. *J Indian Assoc Pediatr Surg.* 2020;25(6):385-389. doi:10.4103/jiaps.JIAPS_101_18.
- Bot GM, Ismail NJ, Mahmud MR, et al. Giant Encefalocele in Sokoto, Nigeria: A 5-Year Review of Operated Cases. *World Neurosurg.* 2020;139:51-56. doi:10.1016/j.wneu.2020.03.061.
- Lee JA, Byun YJ, Nguyen SA, Schlosser RJ, Gudis DA. Endonasal endoscopic surgery for pediatric anterior cranial fossa encefaloceles: A systematic review. *Int J Pediatr Otorhinolaryngol.* 2020;132:109919. doi:10.1016/j.ijporl.2020.109919.
- Adzick NS, Thom EA, Spong CY, et al. A randomized trial of prenatal versus postnatal repair of myelomeningocele. *N Engl J Med.* 2011;364(11):993-1004. doi:10.1056/NEJMoa1014379.
- Cavalheiro S, Silva da Costa MD, Nicácio JM, et al. Fetal surgery for occipital encefalocele. *J Neurosurg Pediatr.* 2020;26(6):605-612. Published 2020 Sep 11. doi:10.3171/2020.3.PEDS19613.
- Chapman PH, Swearingen B, Caviness VS. Subtorcular occipital encefaloceles. Anatomical considerations relevant to operative management. *J Neurosurg.* 1989;71(3):375-381. doi:10.3171/jns.1989.71.3.0375.
- Yucetas SC, Uçler N. A Retrospective Analysis of Neonatal Encefalocele Predisposing Factors and Outcomes. *Pediatr Neurosurg.* 2017;52(2):73-76. doi:10.1159/000452805.
- Tortori-Donati P, Rossi A, Biancheri R. Pediatric Neuroradiology, Brain. In: Chapter 4, Syndromes with Cephaloceles. Springer-Verlag: Heidelberg Berlin 2005; p. 80.
- Velho V, Naik H, Survashe P, Guthe S, Bhide A, Bhopale L, Guha A. Management Strategies of Cranial Encefaloceles: A Neurosurgical Challenge. *Asian J Neurosurg.* 2019 Jul-Sep;14(3):718-724. doi: 10.4103/ajns.AJNS_139_17.
- Agarwal A, Chandak AV, Kakani A, Reddy S. A giant occipital encefalocele. *APSP J Case Rep.* 2010;1(2):16.
- Murthy PS, Kalinayakanahalli Ramkrishnappa SK. Giant Occipital Encefalocele in an Infant: A Surgical Challenge. *J Pediatr Neurosci.* 2019;14(4):218-221. doi:10.4103/jpn.JPN_115_18.
- Rehman L, Farooq G, Bukhari I. Neurosurgical Interventions for Occipital Encefalocele. *Asian J Neurosurg.* 2018;13(2):233-237. doi:10.4103/1793-5482.228549.
- Tully HM, Ishak GE, Rue TC, et al. Two Hundred Thirty-Six Children With Developmental Hydrocephalus: Causes and Clinical Consequences. *J Child Neurol.* 2016;31(3):309-320. doi:10.1177/0883073815592222.
- Protzenko T, Dos Santos Gomes Junior SC, Bellas A, Salomão JFM. Hydrocephalus and occipital encefaloceles: presentation of a series and review of the literature. *Childs Nerv Syst.* 2021;37(11):3437-3445. doi:10.1007/s00381-021-05312-7.
- Warf BC. Hydrocephalus associated with neural tube defects: characteristics, management, and outcome in sub-Saharan Africa. *Childs Nerv Syst.* 2011;27(10):1589-1594. doi:10.1007/

s00381-011-1484-z.

25. Lober J. Systematic ventriculographic studies in infants born with meningomyelocele and encephalocele. The incidence and development of hydrocephalus. *Arch Dis Child*. 1961;36(188):381-389. doi:10.1136/adc.36.188.381.
26. Nagy M., Saleh, A. Hydrocephalus associated with occipital encephalocele: surgical management and clinical outcome. *Egypt J Neurosurg* 36, 6 (2021). <https://doi.org/10.1186/s41984-021-00101-5>.
27. Kabré A, Zabsonre DS, Sanou A, Bako Y. The cephaloceles: A clinical, epidemiological and therapeutic study of 50 cases. *Neurochirurgie*. 2015;61(4):250-254. doi:10.1016/j.neuchi.2015.03.011.
28. Kotil K, Kilinc B, Bilge T. Diagnosis and management of large occipitocervical cephaloceles: a 10-year experience. *Pediatr Neurosurg*. 2008;44(3):193-198. doi:10.1159/000120149.