

Cirugía de Schwannomas vestibulares. Experiencia del Hospital Clínico de la Universidad de Chile entre los años 2015 y 2019

Vestibular Schwannoma surgery. Experience at the Clinical Hospital of the University of Chile between 2015 and 2019

Luis Contreras¹, Francisco Marín¹, Ana Arellano¹, Monserrat Arroyo¹, Carlos Zúñiga¹, Consuelo Guzmán¹, Jaime Fuentes¹, Pedro Vázquez¹, Carlos Dolezal², Paula Araya³, Felipe Maldonado⁴, Antonello Penna⁴, Melchor Lemp¹, José Valencia¹, Gustavo Zomosa¹, Patricio Bustos¹, Marcos Baabor¹

¹ Neurocirujano Hospital Clínico Universidad de Chile. Santiago, Chile.

² Neurólogo Hospital Clínico Universidad de Chile. Santiago, Chile.

³ Neuróloga Hospital Barros Luco Trudeau. Santiago, Chile.

⁴ Anestesiista Hospital Clínico Universidad de Chile. Santiago, Chile.

Resumen

Los Schwannomas vestibulares (SV) son tumores benignos del ángulo pontocerebeloso. Su tratamiento clásico es la microcirugía, sin embargo, con la aparición de la radiocirugía y la mejor comprensión de la historia natural de la enfermedad, la terapia quirúrgica ha disminuido en frecuencia quedando reservada para los casos más complejos. En este artículo se realiza un análisis prospectivo de los SV operados en el Hospital Clínico de la Universidad de Chile (HCUCh) entre los años 2015 y 2019 con el objetivo de describir sus resultados quirúrgicos y funcionales. Se operaron 7 pacientes, todos por vía retrosigmoidea transmeatal con ayuda de monitoreo neurofisiológico intraoperatorio. El 86% correspondieron a tumores T4b y el 14% a tumores T3b de la clasificación de Hannover. La función facial ipsilateral al año de evolución postoperatoria fue de HB1 28,5%, HB2 43% y HB3 28,5%. El 86% obtuvo buen resultado de la función facial y el 14% resultado intermedio al año de evolución según los parámetros establecidos en este artículo. No se logró preservar la audición en ningún paciente. Todos los pacientes se encuentran en mRS 1 al año de cirugía. Se presenta esta serie con resultados comparables a series internacionales en un centro de bajo volumen.

Palabras clave: Schwannoma vestibular, Microcirugía, Monitoreo Intraoperatorio,

Abstract

Vestibular Schwannomas (VS) are benign tumors of the cerebellopontine angle. Its classic treatment is microsurgery, however, with the appearance of radiosurgery and a better understanding of the natural history of the disease, surgical therapy has decreased in frequency, being reserved for the most complex cases. In this article, a prospective analysis of VS operated at the Clinical Hospital of the University of Chile between 2015 and 2019 is carried out in order to describe our surgical and functional results. Seven patients with VS were operated, all by the transmeatal retrosigmoid route with the help of intraoperative neurophysiological monitoring. 86% corresponded to T4b tumors and 14% to T3b tumors of the Hannover classification. The ipsilateral facial function at one year of postoperative evolution was HB1 28.5%, HB2 43% and HB3 28.5%. 86% obtained a good result of facial function and 14% an intermediate result after one year of evolution according to the parameters established in this article. Hearing was not preserved in any patient. All patients are in mRS 1 functional status one year after surgery. This series is presented with results comparable to international series in a low-volume center.

Key words: Vestibular schwannoma, microsurgery, intraoperative monitoring.

Correspondencia a:

Luis Contreras

Santos Dumont 999. Independencia, Santiago. Chile. 8380456.

Teléfono celular: +56962274953

luis.contreras.seitz@uchile.cl

Introducción

Los Schwannomas vestibulares (SV) son tumores intracranianos benignos¹. El tratamiento clásico de estos tumores es la microcirugía, sin embargo, con la aparición de la radiocirugía y la mejor comprensión de la historia natural de la enfermedad, la terapia quirúrgica ha disminuido en frecuencia quedando reservada principalmente para los casos más complejos. En este artículo se realiza un análisis prospectivo de los SV operados en el Hospital Clínico de la Universidad de Chile (HCUCh) entre los años 2015 y 2019 con el objetivo de describir sus resultados quirúrgicos y funcionales.

Materiales y Métodos

Serie prospectiva de pacientes operados en el Hospital Clínico de la Universidad de Chile entre los años 2015 y 2019. Todos los pacientes fueron discutidos en el comité de Neuro-

oncología de la institución. El estudio preoperatorio para todos los pacientes consistió en evaluación clínica neurológica, resonancia magnética de cerebro, tomografía computada de la región mastoidea y audiometría. Se definió el grado de extensión tumoral bajo la graduación de Koos³ y Hannover (Tabla 1), y la audición bajo los criterios de la sociedad americana de otorrino y cirugía de cabeza de cuello (AAO-HNS) (Tabla 2)⁴. En todos los pacientes se utilizó monitoreo neurofisiológico intraoperatorio. Se realizó seguimiento clínico - radiológico durante la hospitalización, a los 3, 6 y 12 meses postoperatorios y luego de forma anual. El resultado de la función facial evaluó según la escala de House-Brackman (Tabla 3)⁵. Se definió como buen resultado una función HB 1 o 2 al año o en caso de re-operación mantención de función facial preoperatoria o empeoramiento de 1 punto, resultado intermedio HB 3 o en caso de reoperación empeoramiento de 2 puntos y mal resultado HB 4 o más o en caso de reoperación empeoramiento de 3 puntos. Se registraron las complicaciones quirúrgicas y medicas durante el seguimiento de los pacientes.

Tabla 1. Clasificación de Schwannomas

Clasificación de Schwannomas			
KOOS	Tamaño	HANNOVER (Samii)	Características tumorales
Grado I	< 0 = 10 mm	T1	Tumor confinado en CAI, intracanalicular
Grado II	< 20 mm	T2	Tumor sobrepasa el CAI, intra y extrameatal
		T3a	Tumor ocupa cisterna cerebelo-pontina
Grado III	< 0 = 30 mm	T3b	Ocupa APC, contacta el TE, pero no lo deforma
Grado IV	> 30 mm o = 40 mm	T4a	Contacta y deforma el TE / puente
	> 40 mm	T4b	Severa compresión del TE, contacta y deforma el IV ventrículo

Tabla 2. Clasificación auditiva de la Academia Americana Otorrinolaringología y Cirugía Cabeza y Cuello

Clase	Umbral tono puro (dB)	Discriminación de palabras (%)
A	≤ 30	≥ 70
B	> 30 y ≤ 50	≥ 50
C	> 50	≥ 50
D	Cualquier nivel	< 50

Tabla 3: Clasificación House-Brackmann para parálisis facial

Clasificación House-Brackmann (HB) para función del facial		
Grado	Descripción	Características clínicas
I	Normal	Función normal en reposo y movimiento
II	Leve	Asimetría dinámica leve. Apariencia normal en reposo. Cierre ocular completo, sin esfuerzo
III	Leve-moderada	Asimetría evidente, pero no desfiguran. Apariencia normal en reposo. Hemiespasmio facial. Cierre ocular con esfuerzo
IV	Moderada-severa	Asimetría evidente, deformante. Apariencia normal en reposo. Cierre ocular incompleto
V	Severa	Asimetría evidente en reposo. Movimientos levemente perceptibles. Cierre ocular incompleto.
VI	Parálisis	Ausencia total de movimiento

Resultados

Entre los años 2015 y 2019 se operaron 7 schwannomas vestibulares en el Hospital Clínico de la Universidad de Chile con un seguimiento promedio de 36 meses (60-12 meses) (Tabla 4). El 57% de los pacientes fue de sexo femenino y 43% masculino. La edad promedio fue de 43,7 años (22-56 años). La lateralidad fue derecha en 71,5% de los pacientes y el tamaño promedio del tumor fue de 37 mm (20-45 mm) siendo clasificados según la clasificación de Hannover como T4b 86% y T3b 14%. El 28% de los tumores tenía características solid-quísticas en la RM. El 14% fue reoperación.

Todos los pacientes presentaron como clínica hipoacusia o anacusia, un 42% presentó paresia facial (28% HB2 y 14% HB3), 29% hipoestesia facial, 14% síncope y 14% cefalea persistente e hidrocefalia.

Todos los pacientes fueron estudiados con RM de cerebro, TAC de la región mastoidea y audiometría. La audiometría demostró audición tipo A en 14%, tipo B en 14% y tipo D en 72% de los pacientes (Clasificación americana de la academia americana de otorrinolaringología y cirugía de cabeza y cuello). Los pacientes que presentaron hidrocefalia se instaló una derivativa ventrículo peritoneal previo a la cirugía de resección tumoral (14%).

Los criterios quirúrgicos fueron compresión de tronco en el 86% de los casos y crecimiento tumoral durante controles con RM en 14%. Todos los casos fueron discutidos en el comité de neuro-oncología del Hospital Clínico de la Universidad de Chile.

Los pacientes fueron operados en posición Park bench con instalación de drenaje espinal lumbar. El abordaje utilizado en todos los casos fue retrosigmoido transmeatal. Todos

los pacientes fueron operados por el mismo equipo quirúrgico y se realizaron con ayuda de monitoreo electrofisiológico intraoperatorio con evaluación de potenciales evocados motores y sensitivos, además de monitoreo de los nervios craneales ipsilaterales a la lesión. El tiempo operatorio promedio fue de 586 min (350 - 750 min). Se administró en el momento de la inducción 8 mg de dexametasona endovenosa para continuar con 4 mg cada 6 horas y 60 mg de nimodipino cada 4 horas. Al 72% los pacientes se le realizó una blefarorrafia ipsilateral en el postoperatorio inmediato, la cual se retiró una vez recuperada su motilidad facial con un cierre ocular completo. El postoperatorio fue realizado en una unidad de cuidados intensivos y se realizaron un TC precoz y una RM de control dentro de las primeras 24 horas realizada la cirugía para evaluar el grado de resección tumoral y complicaciones postoperatorias inmediatas. Los pacientes recibieron una evaluación fonológica previa y posterior a su extubación para la evaluación de la función deglutoria y protectora de la vía aérea (Figura 1).

En 57% se logró una resección completa tumoral, en 29% se dejó un remanente mínimo adherido a el nervio facial o tronco cerebral (Figura 2) y se realizó una resección subtotal en 14% (Figura 3).

En cuanto a las complicaciones, 28% presentó isquemia en pedúnculo cerebeloso medio ipsilateral, 14% hematoma cerebeloso ipsilateral sin necesidad de evacuación, 71% presentó transitoriamente un síndrome cerebeloso hemisférico ipsilateral a la lesión, 28% úlcera córnea ipsilateral de manejo oftalmológico y 14% presentó neumonía intrahospitalaria. No hubo disfunción de deglución ni necesidad de traqueostomía o gastrostomía en ningún paciente. No hubo mortalidad postoperatoria.

El resultado auditivo fue de audición D en el 100% de los

Tabla 4. Características pacientes operados de Schwannomas en HCUCh

	Paciente 1	Paciente 2	Paciente 3	Paciente 4	Paciente 5	Paciente 6	Paciente 7
Edad (años)	33	56	55	22	42	54	44
Sexo	M	M	F	M	F	F	M
Lateralidad	D	I	I	D	D	D	D
Tamaño Tumoral	37	43	45	40	30	20	44
Función facial (HB) preoperatoria	3	2	1	2	1	1	1
Audición (AAO-HNS)	D	D	D	B	D	A	D
Koos	4	4	4	4	4	2	4
Hannover	T4b	T4b	T4b	T4b	T4b	T3b	T4b
Otros síntomas	No	Síncope -Hipoestesia facial	Mareos	Hipoestesia facial	No	Crecimiento Tumoral	Hipoestesia facial
Reoperación	Si	No	No	No	No	No	No
Tipo de resección	Total	Mínimo remanente	Total	Total	Mínimo remanente	Total	Subtotal
Función facial (HB) postoperatoria al año	3	2	2	2	3	1	1
mRS al año	1	1	1	1	1	1	1

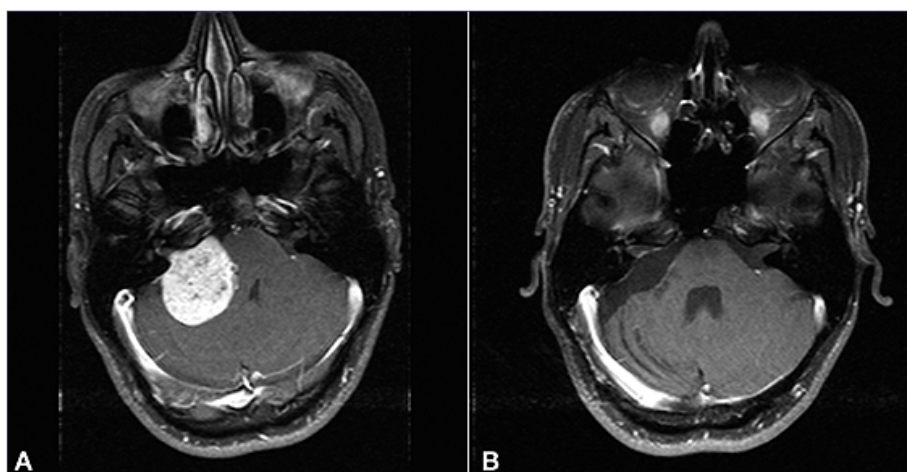


Figura 1. Resección total de SV derecho.

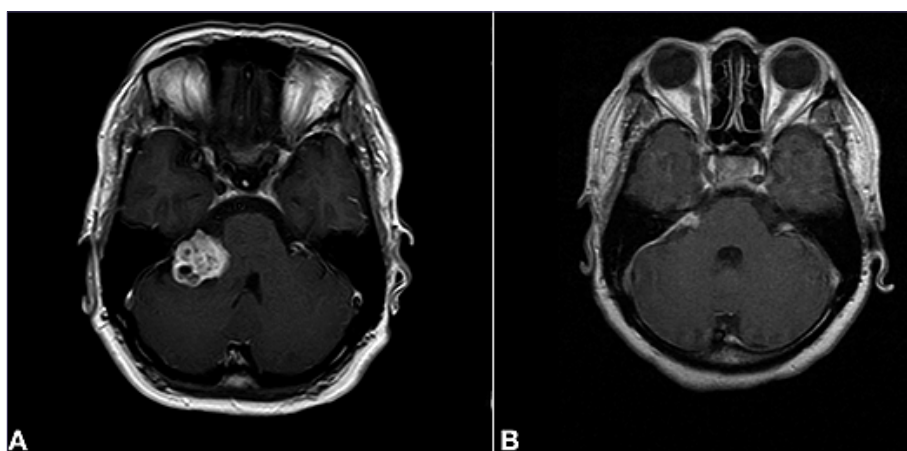


Figura 2. Resección con mínimo remanente de SV derecho.

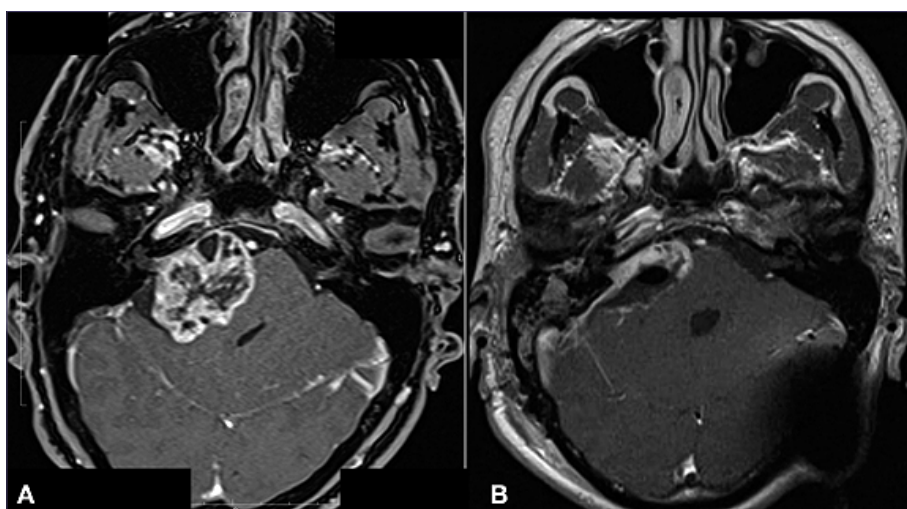


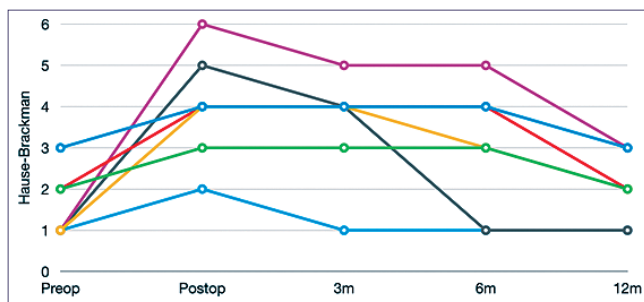
Figura 3. Resección subtotal de SV derecho.

pacientes. La función facial ipsilateral al año de evolución postoperatoria fue de HB1 28,5%, HB2 43% y HB3 28,5% (Tabla 5 y Grafico 1). El 86% obtuvo buen resultado de la función facial y el 14% resultado intermedio al año de evolución según los parámetros establecidos. Los pacientes con

resección subtotal fueron a radiocirugía postoperatoria y los con mínimo remanente se mantuvieron en observación siendo necesaria la radiocirugía en 1 de ellos por crecimiento tumoral. Al año de tratamiento todos los pacientes se encuentran en mRS 1.

Tabla 5. Función de nervio facial postoperatorio según tamaño tumoral

	HB1	HB2	HB3
T3b	100%	-	-
T4b	17%	50%	33%

**Gráfico 1.** Evolución de función facial postoperatoria (HB).

Discusión

El enfrentamiento a pacientes con SV ha sido modificado en las últimas décadas por el mejor conocimiento de la historia natural de la enfermedad y con el desarrollo de la radiocirugía.

Nuestro comité Neuro-oncológico considera terapia quirúrgica en pacientes con tumores mayores a 3 cm que son sintomáticos, presentan compresión de tronco o crecimiento tumoral en el tiempo. Los pacientes con tumores de menor tamaño y crecimiento en el tiempo son aconsejados considerando los beneficios y riesgos de la cirugía y radiocirugía, tomando una decisión consensuada. Los pacientes menores de 3 cm asintomáticos, sin compresión de tronco o progresión en cuanto al tamaño son observados con controles clínico-radiológicos frecuentes. El comité tiene participación permanente de neurocirugía, neurología, neurorradiología, radioterapeutas y oncólogos participando otras especialidades, como otorrinolaringología o endocrinología según el caso a analizar.

Todos los pacientes fueron operados en posición park-bench con instalación de catéter espinal, con el fin de retirar LCR intraoperatorio para facilitar la apertura cisternal temprana minimizando la retracción cerebelosa. Se debe destacar la importancia de vigilar los puntos de apoyo del paciente en el posicionamiento dada la larga duración de las cirugías para evitar lesiones por presión o neuropraxias. Una vez terminada la cirugía se dejó instalado el catéter por 48 horas sin retirar LCR por si el paciente presentara una colección de LCR o fístula lo cual no sucedió en ningún caso. Los primeros dos casos de la serie (28%) presentaron úlceras corneales debido a alteración del cierre ocular por paresia facial y alteración de la función del nervio trigémino ipsilateral, posterior a esos primeros casos se realizó a todos los pacientes (72%) una blefarorrafia postoperatoria inmediata la cual se mantuvo hasta que el paciente ocluyera completamente el párpado, con esta maniobra se evitó en estos pacientes la aparición de úlcera corneal. En 2 pacientes (28,5%) se debió instalar

un peso de oro en el párpado ipsilateral al tumor para lograr oclusión completa.

A pesar de tener un bajo volumen de cirugías de esta patología, los resultados quirúrgicos y funcionales son buenos y comparables con la literatura nacional e internacional^{6,7,8,9,10} con 86% de resección completa o dejando un pequeño remanente adherido a estructuras elocuentes, con 86% de buen resultado funcional facial y sin disfunción de pares bajos. Es de destacar que en cuanto a la función facial se produce un deterioro postoperatorio en todos los pacientes pero que presenta mejoría paulatina durante el primer año postquirúrgico (Gráfico 1). La audición por el contrario no pudo ser preservada en ningún caso, sin embargo, hay que considerar que todos los tumores fueron mayores a 2 cm siendo la mayor proporción clasificada como T4b (86%) donde la preservación de la audición es descrita como muy improbable^{11,12}.

En todos los pacientes se utilizó monitoreo neurofisiológico intraoperatorio, lo cual es un *standard* actual en la cirugía de SV siendo su utilidad ampliamente demostrada^{9,13}. Su utilidad es fundamental para identificar tempranamente y evitar la manipulación excesiva de los nervios craneales en contacto con el tumor. Además, nos entrega información acerca de la función motora y sensitiva del paciente al momento de estar en contacto con el tronco cerebral.

Todas las cirugías fueron realizadas por el mismo equipo quirúrgico, con experiencia y formación en neurocirugía vascular y de la base del cráneo, lo cual puede explicar los resultados obtenidos a pesar de el bajo volumen de cirugía de schwannomas vestibulares en nuestra institución. Pensamos que la formación adecuada es fundamental para el manejo adecuado de patologías complejas, así como la formación de un equipo quirúrgico (anestesiista, neurofisiólogo, enfermera, arsenalera y técnico) y de cuidados postoperatorios (intensivista, fonoaudiología, fisioterapia, neurología) para obtener los mejores resultados posibles. Todos los pacientes resultaron con un excelente score funcional al año (100% mRS 1).

Conclusiones

Los SV son lesiones tumorales benignas del ángulo pontocerebeloso. La presente serie describe los resultados de la cirugía de estos tumores en el Hospital Clínico de la Universidad de Chile durante los años 2014 y 2019. Los resultados quirúrgicos y funcionales obtenidos son comparables con la literatura internacional considerando que la mayoría de los tumores operados fueron de gran tamaño. La resolución de esta patología por un equipo multidisciplinario preparado creemos que ha sido la clave para obtener buenos resultados a pesar de un volumen de cirugías pequeño en nuestro centro.

Referencias

1. Louis, D., Perry, A., Reifenberger, G., von Deimling, A., Figarella-Branger, D., & Cavenee, W. et al. (2016). The 2016 World Health Organization Classification of Tumors of the Central Nervous System: a summary. *Acta Neuropathologica*, 131(6), 803-820. doi: 10.1007/s00401-016-1545-1
2. León, J., Trifiletti, D., Waddle, M., Vallow, L., Ko, S., & May,

- B. et al. (2019). Trends in the initial management of vestibular schwannoma in the United States. *Journal Of Clinical Neuroscience*, 68, 174-178. doi: 10.1016/j.jocn.2019.07.002
3. Koos WT, Spetzler RF, Böck FW, Salah S. Microsurgery of cerebellopontine angle tumors. En: Koos WT, Böck FW, Spetzler RF, editores. *Clinical microneurosurgery*. Stuttgart Thieme; 1976. p. 91-112.
 4. Committee on hearing and equilibrium guidelines for the evaluation of hearing preservation in acoustic neuroma (vestibular schwannoma). American Academy of Otolaryngology-Head and Neck Surgery Foundation, INC. *Otolaryngol Head Neck Surg*. 1995;113:179-80.
 5. House JW, Brackmann DE. Facial nerve grading system. *Otolaryngol Head Neck Surg*. 1985;93:146.
 6. Sammi M, Gerganov VM, Sammi A. Functional outcome after complete surgical removal of giant vestibular schwannomas. *J Neurosurg*. 2010;112:860-7.
 7. Zhang X, Fei Z, Chen YJ, Fu LA, Zhang JN, Liu WP, et al. Facial nerve function after excision of large acoustic neuromas via the suboccipital retrosigmoid approach. *J Clin Neurosci*. 2005;12:405-8.
 8. Lanmann TH, Brackmann DE, Hitselberger WE, Subin B. Report of 190 consecutive cases of large acoustic tumors (vestibular schwannoma) removed via the translabyrinthine approach. *J Neurosurg*. 1999;90:617-23.
 9. Mura, J., Cuevas, J., Rojas-Zalazar, D., Riquelme, F., Luna, F., Sarriego, H., & Marengo, J. (2015). Schwannomas vestibulares: experiencia en el tratamiento quirúrgico de 67 casos en 10 años. *Neurocirugía*, 26(6), 261-267. doi: 10.1016/j.neucir.2015.02.005
 10. Breun, M., Nickl, R., Pérez, J., Hagen, R., Löhr, M., & Vincke, G. et al. (2019). Vestibular Schwannoma Resection in a Consecutive Series of 502 Cases via the Retrosigmoid Approach: Technical Aspects, Complications, and Functional Outcome. *World Neurosurgery*, 129, e114-e127. doi: 10.1016/j.wneu.2019.05.056
 11. Samii, M., & Matthies, C. (1997). Management of 1000 Vestibular Schwannomas (Acoustic Neuromas): Hearing Function in 1000 Tumor Resections. *Neurosurgery*, 40(2), 248-262. doi: 10.1097/00006123-199702000-00005
 12. Yates PD, Jackler RK, Satar B, Pitts LH, Oghalai JS. Is it worthwhile to attempt hearing preservation in larger acoustic neuromas? *Otol Neurotol*. 2003;24:460-4.
 13. Youssef, A., & Downes, A. (2009). Intraoperative neurophysiological monitoring in vestibular schwannoma surgery: advances and clinical implications. *Neurosurgical Focus*, 27(4), E9. doi: 10.3171/2009.8.focus09144