

Meningeomas Múltiples Intracraneales en ausencia de Neurofibromatosis. Reporte de caso y revisión de la literatura

Multiple Intracranial Meningiomas in the absence of Neurofibromatosis. Case report and literature review

Camilo Armando Benavides Burbano¹, John Alexander Díaz Medina², Alejandro Osorio Bohórquez², Andrés Felipe Díaz Forero³, William Mauricio Riveros Castillo.⁴

¹ Residente de Neurocirugía. Universidad del Rosario. Hospital Universitario Mayor. Bogotá, Colombia.

² Neurocirujano. Hospital Universitario Mayor. Bogotá, Colombia.

³ Estudiante de pregrado Medicina. Universidad del Rosario. Bogotá, Colombia.

⁴ Neurocirujano. Jefe del Servicio de Neurocirugía. Hospital Universitario Mayor. Bogotá, Colombia.

Rev. Chil. Neurocirugía 45: 264-268, 2019

Resumen

Los Meningiomas Múltiples (MM) se definen como la aparición de por lo menos dos meningiomas separados espacialmente y que ocurren al mismo tiempo, o más de dos meningiomas que crecen secuencialmente desde dos regiones claramente diferentes, no necesariamente del mismo subtipo patológico, sin la presencia de Neurofibromatosis. Los MM fueron descritos por primera vez en 1889; pero serían Cushing y Eisenhardt en 1938, los primeros en acuñar el término Meningioma y definir el significado de los MM o Meningiomatosis. Es una patología con una baja incidencia, generalmente de comportamiento benigno y de una presentación clínica variada que depende de la localización del meningioma. Actualmente, no se cuenta con una clara descripción fisiopatológica de la enfermedad, sin embargo, se han descrito alteraciones a nivel celular que promueven una diseminación clonal en las meninges. Su abordaje se debe realizar de manera multidisciplinaria, descartando principalmente alteraciones de tipo genético. Adicionalmente, es necesario individualizar al paciente al momento de valorar el estado clínico y los hallazgos imagenológicos para determinar la necesidad de manejo quirúrgico. A continuación se describe el caso de una paciente femenina de 48 años de edad atendida en el Hospital Universitario Mayor, con antecedente de resección de meningioma hace 10 años en región ponto cerebelosa y hace 2 años resección de meningioma en región frontal, a quien se le documentan mediante resonancia magnética MM intracraneales, con estudio para neurofibromatosis negativo.

Palabras clave: Meningioma, neurofibromatosis.

Abstract

Multiple Meningiomas (MM) are defined as the appearance of at least two spatially separated meningiomas occurring at the same time, or more than two meningiomas that grow sequentially from two distinctly different regions, not necessarily from the same pathological subtype, without the presence of Neurofibromatosis. The MM were described for the first time in 1889; but they would be Cushing and Eisenhardt in 1938, the first to use the term Meningioma and define the meaning of Multiple Meningiomas or Meningiomatosis. This is a pathology with low incidence, generally with benign course and with a varied clinical presentation depending on the location of the meningioma. Currently, there is no clear pathophysiological description of the disease, however, cellular alterations have been described, that promote a clonal dissemination in the meninges. Its approach must be carried out in a multidisciplinary manner, discarding mainly genetic disorders. Additionally, it is necessary to independently assess the patient's clinical status and imaging findings to determine the need for surgical management. This is a case of a 48-year-old female patient attended at the Hospital Universitario Mayor, with a history of meningioma resection 10 years ago in pontocerebellar region and 2 years ago in frontal region, who is documented intracranial MM by magnetic resonance, with a negative study for neurofibromatosis.

Key words: Meningioma, neurofibromatoses.

Introducción

Los Meningiomas son tumores extra-axiales, usualmente de comportamiento benigno, que pueden desarrollarse a partir de células meningoteliales de la aracnoides, las granulaciones, el estroma de los espacios perivasculares y los plexos coroideos^{3,7,8}, que se presentan de forma aislada y solitaria o en múltiples lesiones. Los MM se definen como la aparición de por lo menos dos Meningiomas separados espacialmente y que ocurren al mismo tiempo, o más de dos Meningiomas que crecen secuencialmente desde dos regiones claramente diferentes, no necesariamente del mismo subtipo patológico, sin la presencia de Neurofibromatosis^{2,3,6-8}. Los MM fueron descritos inicialmente por Anfirmow y Blumenna en 1889^{2,3,8}, pero serían Cushing y Eisenhardt en 1938, los primeros en acuñar el término Meningioma y definir el significado de los MM^{2,7,8}. El comportamiento de los MM usualmente es de carácter benigno^{9,11,12}, y su crecimiento puede demostrar diferentes patrones, dentro de los que se incluyen aquellos que no crecen, los que presentan un crecimiento lineal y los de crecimiento exponencial¹¹. La mayoría tienen una distribución hemisférica^{2,6,7} y sus localizaciones más comunes son a nivel del falx, parasagitales, la convexidad, esfenoideas y el surco olfatorio, siendo la fosa posterior uno de los lugares menos frecuentes^{6,7}. En el canal espinal, la localización más común es la torácica, seguida de la cervical y la lumbar⁶. Se decide presentar a continuación, un caso de una paciente con meningiomatosis múltiple con ausencia de neurofibromatosis tipo II.

Caso clínico

Se trata de una mujer de 48 años de edad, quien acude al servicio de urgencias de nuestra institución por cuadro de cefalea de intensidad en la escala análoga visual de 7/10, holocraneal, tipo picada, la cual no cede con manejo analgésico, la paciente refiere que presenta constantemente episodios de cefalea, aproximadamente 3 veces por mes pero son controlados con analgésicos. Niega pérdida del estado de conciencia o focalizaciones neurológicas. Como antecedente de importancia refiere resección de meningioma a nivel

del ángulo pontocerebeloso derecho hace 10 años y una segunda intervención para resección de meningioma frontal derecho hace 2 años, niega algún otro antecedente de importancia. Al examen físico, no se encuentran alteraciones neurológicas excepto por una hipoacusia derecha secuelar.

Ante la presencia de cefalea intensa con antecedentes quirúrgicos de importancia, es valorada por el servicio de Neurocirugía quienes solicitan una resonancia magnética nuclear cerebral con contraste (Figura 1). Los hallazgos imagenológicos evidencian cambios postoperatorios de craneotomía parasagital anterior derecha y de craniectomía suboccipital ipsilateral por resección de meningiomas según antecedentes, con cambios malácicos frontales y cerebelosos subyacentes a los defectos de abordaje quirúrgico, con evidencia de meningioma en placa residual retro petroso derecho. A su vez se observan múltiples meningiomas supra e infratentoriales los cuales realzan de manera homogénea con el medio de contraste sin características de edema perilesional, sumados a la presencia de masas bilaterales en los conductos auditivos internos. A partir de los hallazgos imagenológicos, surge la sospecha diagnóstica de meningiomatosis múltiple vs neurofibromatosis tipo II.

Se decide optimizar el manejo analgésico logrando mejoría de la sintomatología de la paciente, se descarta por el momento algún tipo de intervención neuroquirúrgica ante la ausencia de edema perilesional y por considerarse que por el momento los meningiomas no son la causa de la cefalea tipo tensional por la que consulta la paciente. Se solicita valoración al grupo de genética clínica quienes realizan prueba de alteraciones del gen de la neurofibromatosis tipo II (NF2), siendo esta negativa.

Discusión

Los Meningiomas son los tumores cerebrales primarios, no gliales más comunes. Corresponden del 13 al 21% de todos los tumores intracraneales³⁻⁸, con una incidencia anual total de 7,8 por 100.000 individuos, siendo el 90% de estos benignos. Un 25% de los casos no pueden ser resecados debido a su localización inaccesible y diseminación⁵.

La incidencia de la meningiomatosis sin Neurofibromatosis, según Cushing y Eisenhardt, era del 1 al 2% respecto de todos los casos de Meningiomas⁷. Reportes previos a la época de la Tomografía Computarizada describían una frecuencia menor del 3%, acorde a la cifra anteriormente descrita; sin embargo, desde la aparición de la Tomografía Computarizada la frecuencia de esta patología se aproxima entre 4.5 a 10.5%^{2-8,11,12}. Otros autores han descrito cifras más elevadas de prevalencia entre un rango de 8,2 a 16,9% en series de autopsias^{2,4}.

Los MM espinales, al igual que la presencia de MM en diferentes compartimientos neuraxiales es rara, solo se han documentado 19 casos en la literatura mundial^{2,6}, con una relación hombre:mujer de 1:4².

Respecto a las cifras de pacientes con Neurofibromatosis tipo II, según el estudio de Antinheimo en Finlandia que reclutó a un total de 1.713.000 personas, se encontró que 7 (1%) de los 823 pacientes con Meningiomas, tenían MM asociados a Neurofibromatosis tipo II y 29 (4%) de los 823, tenían MM sin una obvia comparecencia de Neurofibromatosis tipo II⁴. Evans et al. describió que 8% de los Meningiomas Múltiples en pacientes adultos podrían estar relacionados con mosaicismos en el gen NF2⁴.

Los MM pueden aparecer esporádicamente, o crecer en el contexto de la Neurofibromatosis tipo II, una enfermedad autosómica dominante, secundaria a la inactivación del gen NF2 localizado en el cromosoma 22q12 u otros trastornos de índole hereditaria, descritos como Meningiomas Múltiples Familiares¹¹.

No se tiene completa claridad frente a la fisiopatología de los MM, sin embargo, se ha evidenciado el desarrollo de tumores de manera independiente a partir de eventos transformantes simples en las células, induciendo una diseminación clonal en las meninges, formando múltiples tumores relacionados entre sí^{6,10,12}.

A la hora de evaluar en un paciente los posibles factores desencadenantes se debe tener en cuenta:

- Los trastornos genéticos como la Neurofibromatosis tipo II, en la que existe una predisposición a la formación de múltiples tumores benignos como schwannomas, meningiomas yependimomas, estando presentes

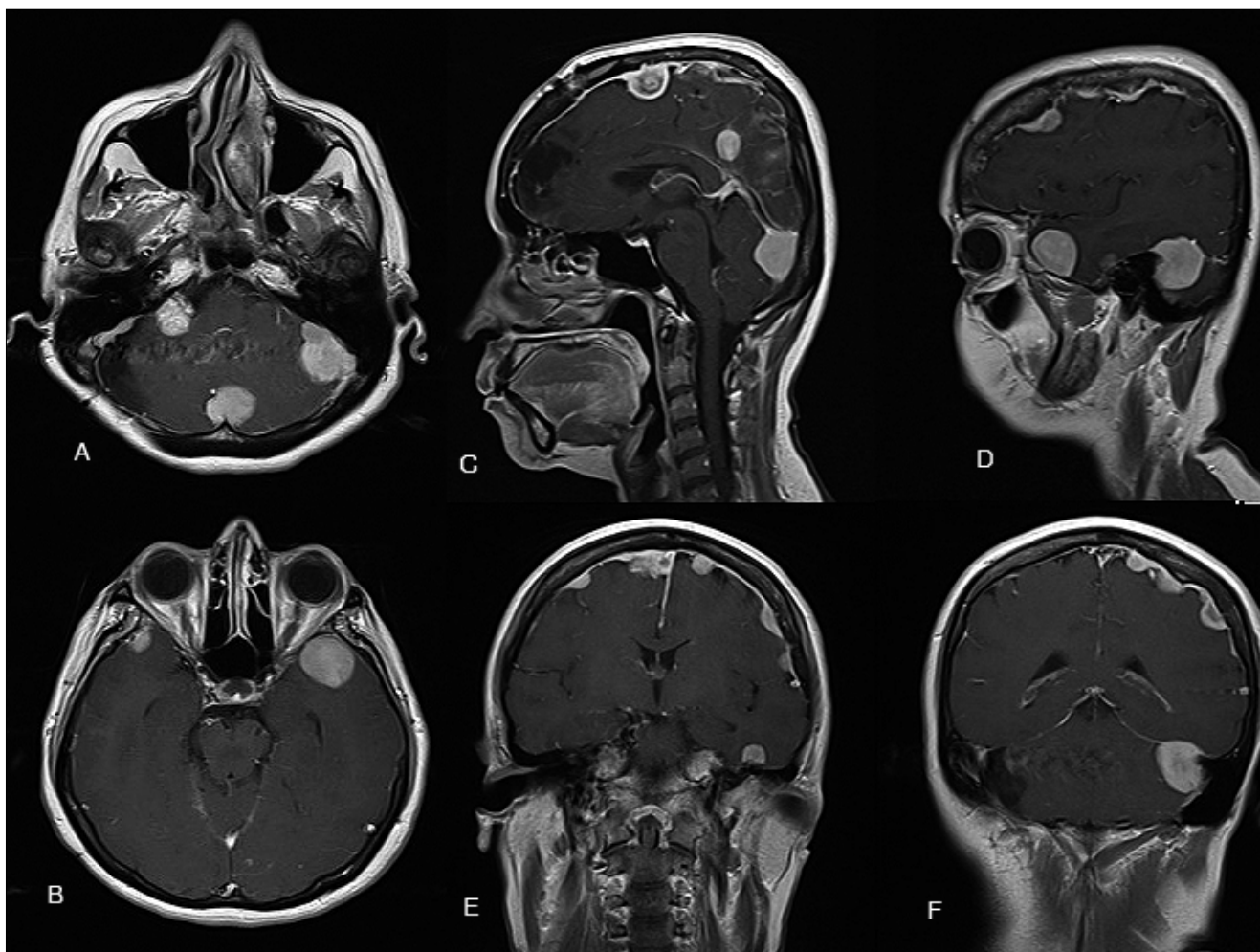


Figura 1. Resonancia Nuclear Magnética con contraste, cortes axiales, sagitales y coronales que evidencian lesiones extraaxiales múltiples supra e infratentoriales las cuales realzan de manera homogénea con el medio de contraste.

los segundos en casi la mitad de pacientes con esta enfermedad^{4,7}. Cabe resaltar que los Meningiomas esporádicos a menudo tienen mutaciones somáticas en el gen NF2, sin que el paciente tenga un espectro clínico de la enfermedad⁶. Se ha planteado que una vez se presenta la mutación en el gen NF2, podría ocurrir una diseminación clonal a través de las meninges¹, como se enuncio previamente. Además, podrían estar en relación a casos de mosaicismo en el gen NF2¹. Los Meningiomas de los pacientes con Neurofibromatosis tipo II suelen ser más agresivos que los presentados por los casos esporádicos⁴.

- Otros trastornos genéticos en los que se han reportado casos de MM son el Síndrome de Turner; sin embargo, su aparición parecería estar ligada al

uso de remplazo hormonal en estos pacientes, cuyos reportes de patología enunciaban una alta expresión de receptores de progesterona¹. Adicionalmente, se han descrito condiciones familiares con Meningiomas Múltiples no asociados a NF2^{4,5}, en los que se ha encontrado asociación con alteraciones en la proteína DAL-1, del cromosoma 18p11.3⁵. La pérdida de expresión de NF2 o DAL-1 se ha demostrado en 92% de los Meningiomas esporádicos, con una pérdida combinada del 58%⁵.

- Los Meningiomas guardan relación con los procesos hormonales debido a que se les han evidenciado receptores de estrógeno, progesterona y andrógenos en un 80% de los casos^{1,7,8}, ocurriendo una variación de su tamaño durante la fase lútea del ciclo menstrual y el

embarazo^{1,3,7,8}. Por lo anterior, se ha propuesto que los MM pueden ocurrir secundariamente a una multicentricidad inherente de los focos dúrales, posiblemente influenciados por factores hormonales². De hecho se ha descrito regresión de los MM tras cesar la terapia con agonistas del estrógeno¹.

- Se debe evaluar la previa realización de radioterapia, debido a que se ha evidenciado asociación entre esta terapia y la presencia de MM. En algunas series de casos como la de Harrison, en la que se pretendía describir la presencia de Meningiomas posteriores a radioterapia, publicó en sus resultados que el 30% de los casos presentados desarrollaban MM, incluso a dosis bajas como las usadas para el tratamiento de la Tiña Capitis⁸.

La clínica de los pacientes con meningiomas múltiples intracraneales se caracteriza por presentar una amplia sintomatología; dependiendo de la localización de dichas lesiones extraxiales y su efecto compresivo sobre la corteza cerebral^{7,8}. Sin embargo, el síntoma por excelencia en estos pacientes es cefalea, seguido de síndromes convulsivos⁸.

Histológicamente cada uno de los tumores puede tener una variante diferente², pudiéndose observar la ocurrencia de diferentes grados de malignidad en los nódulos en un tercio de los MM⁷. Los tipos histológicos reportados incluyen los psamomatosos, fibroblásticos, meningoteliales y transicionales⁷. El estudio diagnóstico de elección es la resonancia nuclear magnética; caracterizándose por comportarse radiológicamente similares a los Meningiomas aislados, siendo estas lesiones extraxiales que realizan uniformemente al contraste, la presencia de la cola dural y el desencadenamiento de poco o ningún edema perilesional⁶.

La cirugía es el tratamiento de elección para los MM, siempre y cuando se cumpla que sean Meningiomas sintomáticos, o que sean lesiones asintomáticas mayores de 3 cm en tamaño y quirúrgicamente accesibles o que sea una lesión sintomática en expansión o con edema^{7,8}. Por lo anterior, constituye un reto para el neurocirujano la elección del tratamiento quirúrgico debido a que se deben evaluar las lesiones de forma

individual y se debe tener en cuenta cuál lesión o lesiones se deben remover inicialmente^{2,6,7,11}. La mera presencia de múltiples lesiones no justifica la remoción total de las mismas^{7,11}. En lo posible, el objetivo del tratamiento quirúrgico es alcanzar un grado de I o II en la clasificación de Simpson^{8,9}. Es necesario tener en cuenta que histológicamente cada uno de los tumores podría tener una variante específica⁶.

Otro tipo de tratamiento que se ha estudiado es la radioterapia y la radiocirugía, ya sea como tratamiento inicial o como terapia adyuvante a una resección quirúrgica incompleta; sin embargo, el tratamiento con estas opciones terapéuticas puede inducir una transformación maligna y desarrollo de tumores adyacentes, particularmente si se usa en caso de MM asintomáticos⁴. El pronóstico suele ser bueno y algunos estudios no han mostrado recurrencia en las evaluaciones de seguimiento⁷. La tasa de crecimiento absoluto anual de Meningiomas asintomáticos, según Nakamura, es de 0,73 a 1,67 cm³ por año⁷. El crecimiento depende según la edad⁷. Otros estudios han encontrado tasas de crecimiento de 0,34 a 0,46 cm³ al año, no obstante, estos resultados no tienen una adecuada significancia estadística¹¹. Incluso se ha encontrado que el número de Meningiomas podría no estar asociado con un aumento en su tasa de crecimiento; sin embargo, al igual que lo anterior, todo ello solo deriva de series de casos con tamaños

de población pequeñas¹¹. Los tumores pequeños o asintomáticos pueden ser seguidos imagenológicamente cada 6 a 12 meses, especialmente en mayores de 65 años^{2,3,6-8}. El grado de clasificación histológica tiene implicaciones en la recurrencia y diseminación del tumor⁹.

Conclusiones

La Meningiomatosis Múltiple es una entidad rara, poco frecuente; en la cual se deben descartar la presencia de síndromes neurocutáneos, principalmente la neurofibromatosis tipo II. A su vez, su tratamiento quirúrgico se encuentra direccionado ante la presencia de meningiomas sintomáticos, o aquellos asintomáticos mayores de 3 cm en tamaño y quirúrgicamente accesibles, o que sea una lesión sintomática en expansión o con edema; lo cual constituye un reto quirúrgico para el neurocirujano.

Se espera que el caso aquí descrito ayude a crear y fortalecer normas de atención y abordaje de pacientes con meningiomatosis múltiples, así como ampliar el posible espectro de manifestaciones clínicas de este tipo de patologías e incentive a un abordaje interdisciplinario, en el que la genética juega un rol importante.

Recibido: 13 de febrero de 2019

Aceptado: 28 de marzo de 2019

Referencias

1. Amelot A, Lemaistre G, Cornu P, Kalamarides M, Peyre M. Multiple meningiomas in patients with Turner syndrome. *Acta Neurochir* 2015; 157: 621-623.
2. Bhatoe H. Simultaneous occurrence of multiple meningiomas in different neuraxial compartments. *Neurology India* 2003; 51(2): 263-265.
3. Djoubairou B, Karekezi C, Moussé N, Doleagbenou A, Gana R, Abbadi N, et al. Méningiome intracrânien multiple: expérience du service de neurochirurgie CHU Avicenne Rabat - Salé, à propos de 4 cas et revue de la littérature. *Pan African Medical Journal* 2014; 1-5.
4. Goutagny S, Kalamarides M. Meningiomas and neurofibromatosis. *J Neurooncol* 2010; 99: 341-347.
5. Heinrich B, Hartmann C, Stemmer A, Louis D, MacCollin M. Multiple meningiomas: investigating the molecular basis of sporadic and familial forms. *Int. J. Cancer* 2003; 103: 483-488.
6. Jain S, Sundar V, Sharma V, Goel R, Prasanna K. Multiple spinal and cranial meningiomas: A case report and review of literature. *Asian J Neurosurg* 2015; 10(2): 132-134.
7. Koech F, Orege J, Ndiangul F, Macharla B, Mbaruku N. Multiple Intracranial Meningiomas: A Review of the Literature and a Case Report. *Case Reports in Surgery* 2013; 2013: 1-4.
8. Lynch J, Sales L, Welling L, Cardoso R. Multiple Intracranial Meningiomas. Diagnosis, biological behavior and treatment. *Arq Neuropsiquiatr* 2008; 66(3-B): 702-707.
9. Rogers L, Barani I, Chamberlain M, Kaley T, McDermott M, Raizer J, et al. Meningiomas: knowledge base, treatment outcomes, and uncertainties. A RANO review. *J Neurosurg* 2015; 122: 4-23.

10. Stangl A, Wellenreuther R, Lenartz D, Kraus J, Menon A, Schramm J, et al. Clonality of multiple meningiomas. *J. Neurosurg* 1997; 86: 853-858.
11. Wong R, Wong A, Vick N, Farhat H. Natural history of multiple meningiomas. *Surg Neurol Int* 2013; 4(71): 1-5.
12. Yang G, Chen X, Li C, Zhang D, Zhang W, Shi C, et al. Multiple Meningiomas Characterized by Benign and Malignant Tumor Entities. *CNS Neuroscience & Therapeutics* 2013; 19: 984-986.

Correspondencia a:

Andrés Felipe Díaz Forero
Carrera 24 # 63C-69, Bogotá, Colombia.
(+57)3208157135
andresfelipe.diaz@urosario.edu.co